

ДИНАМИЧЕСКОЕ НАБЛЮДЕНИЕ ГРУППЫ ВОЕННОСЛУЖАЩИХ С ГАСТРОДУОДЕНАЛЬНЫМИ ЭРОЗИЯМИ В ПЕРИОД СРОЧНОЙ ВОЕННОЙ СЛУЖБЫ

¹А. Н. Янкуль, ²Н. Н. Силивончик, ¹А. С. Рудой, ³А. А. Алейников,
⁴Г. Г. Гурштынович, ⁵Е. Э. Винчо, ⁶А. А. Кулик

¹Белорусский государственный медицинский университет, Минск

²Белорусская медицинская академия последипломного образования, Минск

^{3,4,5,6}Медицинская служба в/ч 29766, 30151, 45017, 07147, Минск

Введение. Эрозии желудка и двенадцатиперстной кишки – частая находка при эндоскопическом исследовании. Частота гастродуоденальных эрозий при наличии диспепсических жалоб у призывников составляет 16,4% (95% ДИ 10,7-24,2), у военнослужащих срочной военной службы – 13,8% (95% ДИ 10,0-18,8).

Цель исследования – оценка течения гастродуоденальных эрозий у военнослужащих в период срочной военной службы.

Материал и методы. Объектом исследования были 34 человека в возрасте 18-26 лет из числа военнослужащих срочной военной службы одного из гарнизонов воинских частей Военно-воздушных сил и войск противовоздушной обороны с симптомами диспепсии и гастродуоденальными эрозиями, которым выполнено динамическое наблюдение с эндоскопическим контролем, морфологическим исследованием слизистой оболочки желудка и дополнительным лабораторным и инструментальным обследованием при рецидивах диспепсии в течение 6-18 месяцев.

Результаты. В ходе динамического наблюдения 34 пациентов с гастродуоденальными эрозиями у 7 (20,6%; 95% ДИ 10,4-36,8) выявлены или развились другие заболевания: у 2 (5,9%; 95% ДИ 1,6-19,1) – связанные с основным (язва луковицы двенадцатиперстной кишки), у 5 (14,7%; 95% ДИ 6,5-30,1) – не связанные с основным заболеванием (хронический гепатит – 3, расстройство адаптации – 2).

Выводы. В течение динамического наблюдения военнослужащих с гастродуоденальными эрозиями в период срочной военной службы (от 6 до 18 месяцев) без учета результатов эрадикации инфекции *Helicobacter pylori* рецидивы эрозий возникали у 2 военнослужащих (5,9%; 95% ДИ 1,6-19,1), у 2 (5,9%) – язва луковицы двенадцатиперстной кишки, у 5 (14,7%) выявлены или развились заболевания, не связанные с верхним отделом желудочно-кишечного тракта, влияющие на качественное и полное прохождение срочной военной службы.

Ключевые слова: гастродуоденальные эрозии, клинические проявления, диспепсия, динамика, эндоскопия.

DYNAMIC OBSERVATION OF A GROUP OF MILITARY PERSONNEL WITH GASTRODUODENAL EROSIONS IN THE PERIOD OF COMPULSORY MILITARY SERVICE

¹A. N. Yanul, ²N. N. Silivontchik, ¹A. S. Rudoy, ³A. A. Aleynikov,
⁴G. G. Gurshtynovich, ⁵E. E. Vincho, ⁶A. A. Kulik

¹Belarusian State Medical University, Minsk, Belarus

²Belarusian Medical Academy of Post-Graduate Education, Minsk, Belarus

^{3,4,5,6}Medical service of military unit 29766, 30151, 45017, 07147, Minsk, Belarus

Background. Erosion of the stomach and duodenum is a common finding in endoscopic examination. The frequency of gastroduodenal erosion in the presence of dyspeptic complaints in conscripts is 16.4% (95% CI 10.7–24.2), and in military servicemen – 13.8% (95% CI 10.0–18.8).

Objective – to assess the course of gastroduodenal erosion in military personnel during military service.

Materials and methods. The object of the study was 34 people aged 18–26 from military service personnel of one of the garrisons of military units of the Air Force and Air Defense Forces with symptoms of dyspepsia and gastroduodenal erosion, who underwent dynamic observation with endoscopic control, morphological examination of the gastric mucosa and an additional laboratory and instrumental examination for recurrence of dyspepsia within 6-18 months.

Results. During the dynamic observation of 34 patients with gastroduodenal erosion in 7 of them (20.6%; 95% CI 10.4–36.8) other diseases were identified or developed: in 2 (5.9%; 95% CI 1.6–19.1) – those associated with the main one (ulcer of the duodenal bulb), in 5 (14.7%; 95% CI 6.5–30.1) – those not associated with the underlying disease (chronic hepatitis 3, adaptation disorder 2).

Conclusions. During the dynamic observation of military personnel with gastroduodenal erosion during the period of military service (from 6 to 18 months) without taking into account the results of eradication of *Helicobacter pylori* infection, recurrence of erosion occurred in 2 military servicemen (5.9%; 95% CI 1.6–19.1), a duodenal ulcer in 2 (5.9%), 5 (14.7%) developed or were diagnosed with diseases that were not associated with the upper gastrointestinal tract, affecting the quality and completion of military service.

Keywords: gastroduodenal erosion, clinical manifestations, dyspepsia, dynamics, endoscopy.

Автор, ответственный за переписку:

Януль Александр Николаевич; Белорусский государственный медицинский университет; e-mail: ynul-alex@mail.ru

Для цитирования:

Динамическое наблюдение группы военнослужащих с гастродуоденальными эрозиями в период срочной военной службы / А. Н. Януль, Н. Н. Силивончик, А. С. Рудой, А. А. Алейников, Г. Г. Гурштынович, Е. Э. Винчо, А. А. Кулик // Гепатология и гастроэнтерология. 2020. Т. 4, № 1. С. 55-61. <https://doi.org/10.25298/2616-5546-2020-4-1-55-61>

Corresponding author:

Yanul Aliaksandr; Belarusian State Medical University; e-mail: ynul-alex@mail.ru

For citation:

Yanul AN, Silivontchik NN, Rudoy AS, Aleynikov AA, Gurshtynovich GG, Vincho EE, Kulik AA. Dynamic observation of a group of military servants with gastroduodenal erosions in the period of urgent military service. *Hepatology and Gastroenterology*. 2020;4(1):55-61. <https://doi.org/10.25298/2616-5546-2020-4-1-55-61>

Введение

Эрозии желудка и двенадцатиперстной кишки (ДПК) – частая находка при эндоскопическом исследовании [1, 2]. Основной объект внимания – лица старших возрастных групп, которые часто страдают сердечно-сосудистыми заболеваниями и заболеваниями опорно-двигательного аппарата, принимают лекарственные средства (ЛС), повышающие риск желудочно-кишечных кровотечений [3, 4]. Вместе с тем гастродуоденальные эрозии (ГДЭ) отмечаются у детей и молодых людей [5], в том числе у мужчин призывного возраста. Так, по нашим данным, частота ГДЭ при наличии диспепсических жалоб у призывников составляет 16,4% (95% ДИ 10,7-24,2), у военнослужащих срочной военной службы – 13,8% (95% ДИ 10,0-18,8) [6, 7]. В исследовании С. Б. Папко и соавт. (2007) показана частота эрозий в желудке у пациентов близкой возрастной категории (подростки) с диспепсическими жалобами 5,8% [8]. Исследователи в качестве этиологических факторов называют инфекцию *Helicobacter pylori* (*H. pylori*), а также курение, употребление алкоголя, вирус простого герпеса, дуоденогастральный рефлюкс (желчные кислоты), некоторые другие ЛС – препараты железа, ингибиторы обратного захвата серотонина [2, 9]. В Глобальном Киотском согласительном документе, посвященном *H. pylori*-ассоциированному гастриту, отмечено, что естественное течение и клиническое значение эрозий желудка зависит от их этиологии (степень рекомендаций сильная, уровень доказательности высокий, уровень консенсуса 100%). Авторы констатируют, что для лучшего понимания происхождения эрозий, потенциальных возможностей прогрессирования, язвообразования и кровотечения необходимо дальнейшее изучение проблемы [1, 10]. В документе относительно эрозий другой этиологии (не связанных с нестероидными противовоспалительными средствами) подчеркивается необходимость изучения их клинического значения и естественного течения [10].

В 2009-2013 гг. нами выполнено исследование особенностей ГДЭ при диспепсии у военнослужащих срочной военной службы и призывников – частоты и локализации, факторов риска,

морфологии слизистой оболочки (СО) желудка, частоты рецидивов в период срочной службы. В данной статье представлены результаты динамического наблюдения военнослужащих с ГДЭ.

Цель исследования – оценить течение ГДЭ у военнослужащих в период срочной военной службы.

Материал и методы

В исследование включены 34 человека из числа военнослужащих срочной военной службы Минского гарнизона воинских частей Военно-воздушных сил и войск противовоздушной обороны Вооруженных Сил Республики Беларусь (ВВС и войск ПВО ВС РБ), у которых были выявлены ГДЭ в период не позднее 6 месяцев до окончания срочной военной службы. Медиана возраста – 21 (18-26) год. Обследование проводилось в лечебном отделении (ЛО) и отделении функциональной диагностики государственного учреждения «223 центр авиационной медицины ВВС и войск ПВО» (ГУ «223 ЦАМ»). При выполнении работы соблюдались этические принципы проведения биомедицинских исследований, изложенные в Хельсинкской декларации Всемирной Медицинской Ассоциации.

Дизайн исследования. Проспективное (продольное, когортное) исследование с отслеживанием динамики ГДЭ у военнослужащих с эндоскопическим контролем, морфологическим исследованием слизистой оболочки (СО) желудка и дополнительным лабораторным и инструментальным исследованием при рецидивах диспепсии, в течение 6-18 месяцев; участники – 34 человека со сроками службы от 6 до 18 месяцев.

Критерии включения: возраст от 18 до 26 лет; период срочной военной службы в Вооруженных Силах; наличие жалоб, отвечающих критериям диспепсии согласно Римскому Консенсусу II (1999); первое самостоятельное обращение по поводу диспепсических жалоб; подписанное информированное согласие пациента на участие в исследовании; выполненная эзофагогастродуоденоскопия (ЭГДС) с биопсией СО желудка; наличие эрозий желудка и/или луковицы двенадцатиперстной кишки (ДПК) по результатам эндоскопии.

Во время первого визита (визит I) в ГУ «223 ЦАМ» проводили стандартизованную оценку симптомов диспепсии по Римскому Консенсусу II (1999) с последующим заполнением анкет. Для определения выраженности эпигастральной боли использовали 10-балльную визуально-аналоговую шкалу (ВАШ): 0 – нет боли; 1-3 – слабая боль; 4-6 – умеренная боль; 7-10 – сильная боль [11].

Эндоскопическое исследование верхнего отдела желудочно-кишечного тракта (ЖКТ) проводили с использованием видеогастроскопа Fujinon типа EG-250 по алгоритму, используемому в рутинной медицинской практике, с осмотром пищевода, желудка и ДПК. Анестезию СО зева выполняли спреем 10% раствора лидокаина. Для стандартизации эндоскопической оценки слизистой оболочки ЖКТ использовали вариант, предложенный Пятым пересмотренным изданием Z. Mařatka и соавт. (2011) по рекомендациям Всемирной организации эндоскопии пищеварительного тракта (Organisation Mondiale d'Endoscopie Digestive – OMED-5) [12]. Биопсию СО желудка выполняли из пяти мест вне зоны углубленных поражений (два фрагмента – из тела желудка по большой и малой кривизне, ориентировочно в 8 см от кардии; два фрагмента – из антрального отдела в 2 см от привратника по большой и малой кривизне; один фрагмент – из угла желудка по малой кривизне) щипцами биопсийными к гибким эндоскопам «Ворсма» Щ-127, Щ-119 и OLYMPUS EB-240K. Морфологическую оценку биоптатов проводили при помощи световой микроскопии [13]. Инфекцию *H. pylori* идентифицировали морфологическим методом с окраской по методу Романовского-Гимза.

Для динамического наблюдения военнослужащих с ГДЭ была разработана программа, одобренная командованием ВВС и войск ПВО ВС РБ. В зависимости от оставшегося времени срочной военной службы программа была рас-

считана на длительность от 6 до 18 месяцев, предполагала от 2 до 5 визитов, включала оценку клинической симптоматики (на каждом этапе), эндоскопическое и морфологическое исследование (табл. 1).

Всех пациентов с эрозиями СО желудка и/или луковицы ДПК госпитализировали в ЛО ГУ «223 ЦАМ» или в гастроэнтерологическое отделение (ГЭО) государственного учреждения «432-й Главный военный клинический медицинский центр Министерства обороны Республики Беларусь» (ГУ «432 ГВКМЦ») в день обнаружения эрозий (визит I) и включали в исследование. Эрадикационная терапия инфекции *H. pylori* осуществлялась по 7-дневному протоколу (омепразол 20 мг 2 раза в сутки + амоксициллин 1000 мг 2 раза в сутки + метронидазол 500 мг 2 раза в сутки) [14]. После курса эрадикационной терапии продолжали антисекреторную терапию (ингибитор протонной помпы – ИПП) до полного заживления эрозий. *H. pylori*-негативным пациентам проводилась терапия для репарации эрозий ИПП в стандартной дозе согласно клиническому протоколу диагностики и лечения пациентов с заболеваниями органов пищеварения (2005) в течение 10-12 дней или до заживления повреждений (визит II). Критерий выписки из стационара – эпителизация эрозий (по данным ЭГДС). Далее пациентов выписывали и направляли в воинские части для дальнейшего прохождения срочной военной службы с условием дальнейшего динамического наблюдения у врача воинской части в соответствии с утвержденной программой на протяжении всего оставшегося периода срочной военной службы.

Данные обследований пациентов и назначенное лечение фиксировались в медицинской книжке (МК) военнослужащего срочной военной службы с указанием даты следующего визита, необходимости временного освобождения от

Таблица 1. – Программа наблюдения военнослужащих с гастродуоденальными эрозиями
Table 1. – Surveillance program for military personnel with gastroduodenal erosion

Визиты	Срок от начала включения в исследование	Оценка жалоб	ЭГДС	Морфология СО желудка и диагностика <i>H. pylori</i>	УЗИОБП	БИК
I	Амбулаторно в день выявления эрозий	+	+	+	–	–
II	В стационаре на 10-12-й день госпитализации или перед выпиской	+	+	–	+	+
III	На 5-7 месяце	+	+		При наличии показаний	
IV	На 11-13 месяце	+	При наличии диспепсических жалоб			
V	На 16-18 месяце	+				

служебных обязанностей (дежурство в суточном наряде, строевая и физическая подготовка).

Военнослужащие, включенные в программу исследования, регулярно в установленные сроки вызывались из воинских частей и подразделений в ГУ «223 ЦАМ» для уточнения жалоб, планового (визит III) или обусловленного клиническими симптомами (визиты IV и V) эндоскопического исследования. Кроме того, предполагались незапланированные визиты, которые могли быть обусловлены возобновлением, усилением или изменением клинических симптомов.

При наличии показаний (выявление ГДЭ, язв, других изменений, требовавших обследования в стационарных условиях, болевой синдром в 6-10 баллов, отсутствие эффекта от лечения в амбулаторных условиях) военнослужащие госпитализировались в ЛО ГУ «223 ЦАМ» или в ГЭО ГУ «432 ГВКМЦ», где выполнялись дополнительные исследования – серологические маркеры вирусных гепатитов, ультразвуковое исследование (УЗИ) органов брюшной полости (ОБП) и забрюшинного пространства, а также пункционная биопсия печени, консультация психиатра. Эффективность эрадикационной терапии *H. pylori* контролировалась при участии медицинских служб воинских частей в заранее спланированные сроки.

Статистическая обработка. Результаты обработки в операционной среде «WINDOWS XP» с использованием пакета прикладных программ «STATISTICA» (Version 10-Index, StatSoftInc). Результаты представлены в виде абсолютных и относительных величин с 95% доверительным интервалом (95% ДИ).

Результаты и обсуждение

Из 34 военнослужащих, включенных в исследование, 9 (26,4%) наблюдались с первых 3 месяцев срочной военной службы, 14 (41,2%) – с 4-6, 13 (32,4%) – с 7-10 месяцев.

Наиболее частая жалоба при включении в исследование (визит I, выявление ГДЭ и госпитализация в стационар) – эпигастральная боль (94,1%, $n=32$); эпигастральное жжение имели 14 (41,2%), чувство полноты после еды – 11 (32,3%), раннее насыщение – 8 (23,5%); у всех военнослужащих жалобы были сочетанными. Анализ выраженности эпигастральной боли на основании 10-балльной ВАШ при визите I показал, что 32,3% определили боль как сильную, 47,1% – как умеренную, 20,6% – как слабую. Локализация ГДЭ представлена в таблице 2.

Инфекция *H. pylori* имела место у 24 пациентов (70,1%; 95% ДИ 53,8-83,2), им всем проведен курс эрадикационной терапии.

Всем 34 пациентам перед выпиской из стационара на 10-12-й день (визит II) была выполнена контрольная ЭГДС. Эндоскопические признаки

Таблица 2. – Локализация гастродуоденальных эрозий

Table 2. – Localization of gastroduodenal erosion

Локализация эрозий	Пациенты с эрозиями, абс. (n=34)
Тело желудка	2
Тело желудка, луковица ДПК	1
Тело желудка, антральный отдел, луковица ДПК	4
Антральный отдел	9
Антральный отдел, луковица ДПК	7
Луковица ДПК	11

ГДЭ отсутствовали у 32 пациентов. Указанные военнослужащие после обследования и лечения в стационарных условиях выписаны в воинские части для продолжения срочной военной службы.

У двух пациентов (*H. pylori*-негативных), получавших курс антисекреторной терапии, сохранялись эрозии в луковице ДПК, а также эпигастральная боль умеренной выраженности. Данным военнослужащим был продлен курс антисекреторной терапии в стационарных условиях до эпителизации эрозий и купирования симптомов диспепсии. При контрольной (повторной) эндоскопии эрозии отсутствовали и военнослужащих выписывали в подразделения с обязательным динамическим наблюдением. Данные повторные исследования отнесены к визиту II.

На следующий этап (визит III, 5-7 месяцы наблюдения) для контрольного обследования из воинских частей и подразделений в установленные сроки в ГУ «223 ЦАМ» прибыли 28 из 34 подлежащих наблюдению военнослужащих. Все прибывшие жалоб не имели. Эндоскопическое исследование выполнено всем 28 военнослужащим, ни у кого из них ГДЭ не выявлены. Из числа 18 пациентов, которым была проведена антихеликобактерная терапия (АХТ), у одного выявлена инфекция *H. pylori*; кроме того, выявлен еще один случай инфекции у ранее *H. pylori*-негативного пациента.

Шесть человек обращались внепланово с диспепсическими жалобами между визитами II и III, были обследованы в стационарных условиях, после чего по решению ЦВВК признаны негодными к военной службе в мирное время и уволены из Вооруженных Сил по болезни. У одного из них (возраст 19 лет, 3-й месяц наблюдения, 4-й месяц службы) выявлена язва и рубцовая деформация луковицы ДПК, инфекция *H. pylori* (в возрасте 15 лет был эпизод эпигастральной боли, при ЭГДС выявлялись эрозии в антральном отделе желудка, проведена эрадикационная

терапия *H. pylori*, в период призывной кампании жалоб не предъявлял). У троих военнослужащих, обратившихся в связи с возобновлением болей в эпигастрии и госпитализированных в ГУ «223 ЦАМ», эрозивно-язвенных поражений верхнего отдела ЖКТ не обнаружено, но было зарегистрировано увеличение активности аланиновой аминотрансферазы (АлАТ) и аспарагиновой аминотрансферазы (АсАТ,) у одного из них положительные маркеры вируса гепатита В (HBsAg, ДНК ВГВ); всем троим выполнена пункционная биопсия печени, установлены морфологические признаки хронического гепатита (в двух случаях неуточненной этиологии, в одном – хронический вирусный гепатит В). Два из 6 внепланово обратившихся по поводу возобновления диспепсии были обследованы в стационарных условиях в связи с рецидивом диспепсических жалоб и отсутствием эффекта от лечения (диагноз: расстройство адаптации).

На визит IV (10-14-й месяцы наблюдения) из воинских частей и подразделений в установленные сроки прибыли 22 военнослужащих из 28, подлежащих наблюдению. Все прибывшие жалоб диспепсического характера не предъявляли. Из 6 не прибывших 5 уволены по истечению срока военной службы, 1 – по причине выявленного после визита III заболевания (возраст 20 лет, при ЭГДС диагностированы язвенный дефект и рубцовая деформация луковицы ДПК, *H. pylori*-позитивный; до призыва на срочную службу периодически – диспепсия, жалоб на состояние здоровья

в период призывной кампании не предъявлял; во время визита I *H. pylori*-позитивный, эрадикационная терапия проведена; во время визита III эрозивно-язвенные поражения отсутствовали, *H. pylori*-позитивный, эрадикация неэффективна, повторная АХТ не проводилась).

Между визитами III и IV в связи с появлением диспепсических жалоб внепланово обратились 2 военнослужащих: при обследовании выявлены эрозии в антральном отделе желудка, военнослужащие были госпитализированы в ГУ «223 ЦАМ» для проведения лечения. Пациент 20 лет (8-й месяц наблюдения, 9-й месяц службы); выявлена бактерия *H. pylori* (до призыва на срочную службу жалоб не имел, при включении в исследование эрозии в антральном отделе желудка, *H. pylori*-позитивный, эрадикация не в полном объеме ввиду побочных явлений – диарея). Пациент 24 лет (9-й месяц наблюдения, 11-й месяц службы); впервые выявлена бактерия *H. pylori*, проведена эрадикационная терапия (до призыва на срочную военную службу жалоб не имел, при включении в исследование – эрозии в антральном отделе желудка, *H. pylori*-негативный). После контрольной эндоскопии с положительной динамикой (эпителизация эрозий) и при отсутствии жалоб военнослужащие выписаны в воинские части для продолжения службы и динамического наблюдения (во время планового визита IV эти пациенты жалоб не имели).

На визит V (15-18-й месяцы наблюдения) в

Таблица 3. – Результаты динамического наблюдения военнослужащих с ГДЭ в период срочной военной службы

Table 3. – The results of the dynamic observation of military personnel with GDE during the period of military service

Пациенты/характеристики обследований/результаты	Визиты/пациенты/ абс.				
	I	II	III	IV	V
Пациенты, подлежащие наблюдению	34	34	28	22	17
Обследованы в период визитов	34	34	28	22	17
Не обследованы по причине увольнения из армии, в том числе:	0	0	6	6	5
по истечению срока службы	0	0	0	5	5
по причине увольнения по болезни	0	0	6	1	0
Наличие симптомов диспепсии во время плановых визитов	34	2	0	0	0
Внеплановые визиты из-за жалоб после предыдущего визита	0	0	6	3	0
Выполнена эндоскопия во время плановых визитов	34	34	28	0	17
Выполнена эндоскопия во время внеплановых визитов (период до очередного планового визита)	-	-	6	3	0
Выявлены гастродуоденальные эрозии *	34	2	0	2	0
Выявлена язва/РЯД луковицы ДПК *	0	0	1	1	0
Выявлены другие заболевания ЖКТ, препятствующие военной службе*	0	0	3	0	0
Выявлены другие заболевания, препятствующие военной службе*	0	0	2	0	0
Выявлена инфекция <i>H. pylori</i>	24	-	1	3	1
Проведена эрадикационная терапия	24	0	1	3	0

Примечание – * – период после очередного планового визита до 1-го дня после последующего планового

установленные сроки прибыли 17 военнослужащих из 22, подлежащих наблюдению. Не прибыли 5 ввиду истечения срока срочной военной службы. Пациенты жалоб диспепсического характера не предъявляли. С учетом имевших во время выполнения программы наблюдения случаев язвы луковицы ДПК и ГДЭ эндоскопическое исследование было выполнено всем 17 военнослужащим – эрозивно-язвенных поражений верхнего отдела ЖКТ не выявлено.

Эрадикация инфекции *H. pylori* за период динамического наблюдения группы военнослужащих с ГДЭ проведена 28 пациентам. Контроль эффективности АХТ осуществлен 18 (3 уволены до окончания срока службы по болезни, 7 – по окончании срока службы, им контроль был рекомендован по месту жительства после увольнения из армии). Положительный результат достигнут у 16 из 18 пациентов.

Сводные результаты динамического наблюдения пациентов с ГДЭ представлены в таблице 3.

Таким образом, после проведенного курса эрадикационной и/или антисекреторной терапии с установленной при эндоскопическом контроле эпителизацией ГДЭ рецидивы наступили у 2 человек (5,9%; 95% ДИ 1,6-19,1) из 34, подлежащих наблюдению в сроки от 6 до 18 месяцев.

В ходе выполнения программы обследования, лечения и надлежащего динамического наблюдения пациентов с ГДЭ из 34 военнослужащих у 7 (20,6%; 95% ДИ 10,4-36,8) выявлены или развились другие заболевания: у 2 (5,9%; 95% ДИ 1,6-19,1) – связанные с основным (язва луковицы ДПК), у 5 (14,7%; 95% ДИ 6,5-30,1) – не связанные (хронический гепатит – 3, расстройство адаптации – 2), относящиеся к числу причин, при наличии которых военнослужащие при-

знаны негодными к военной службе в мирное время, ограниченно годными к военной службе в военное время и уволены по болезни. После лечения с эндоскопическим контролем достигнута эпителизация ГДЭ, что позволило продолжить срочную военную службу 27 (79,4%; 95% ДИ 63,2-89,7) из 34 человек.

Выводы

1. В течение динамического наблюдения военнослужащих с ГДЭ в период срочной военной службы (от 6 до 18 месяцев) без учета результатов эрадикации инфекции *H. pylori* рецидивы эрозий возникали у 2 военнослужащих (5,9%; 95% ДИ 1,6-19,1) и у 2 (5,9%) – язва луковицы ДПК. У 5 (14,7%; 95% ДИ 6,5-30,1) военнослужащих выявлены заболевания, не связанные с ГДЭ (хронический гепатит – 3 случая, расстройство адаптации – 2 случая).

2. В воинские коллективы для продолжения срочной военной службы возвращены 27 (79,4%; 95% ДИ 63,2-89,7) из 34 военнослужащих с ГДЭ.

3. ГДЭ не препятствуют продолжению службы, однако могут прогрессировать или маскировать другие заболевания, что обоснованно требует динамического наблюдения военнослужащих срочной военной службы с выявленными эрозиями.

4. Результаты проведенного исследования послужили основанием для разработки алгоритма диагностики заболеваний верхнего отдела ЖКТ при диспепсии у военнослужащих срочной военной службы на этапах оказания медицинской помощи в Вооруженных Силах Республики Беларусь.

References

1. Toljamo K, Niemelä S, Karvonen AL, Karttunen R, Karttunen T.J. Histopathology of gastric erosions. Association with etiological factors and chronicity. *Helicobacter*. 2011;16(6):444-451. doi.org/10.1111/j.1523-5378.2011.00871.
2. Toljamo K. Gastric erosions : clinical significance and pathology : a long-term follow-up study. Oulu: University of Oulu; 2012. 98 p.
3. Hart J, Hawkey CJ, Lanis A, Naesdal J, Talley NJ, Thomson ABR, Yeomans ND. Predictors of gastroduodenal erosions in patients taking low-dose aspirin. *Aliment. Pharmacol. Ther.* 2010;31(1):143-149. doi.org/10.1111/j.1365-2036.2009.04133.
4. Taha AS, Angerson WJ, Knill-Jones RP, Blatchford O. Upper gastrointestinal haemorrhage associated with low-dose aspirin and anti-thrombotic drugs-a 6-year analysis and comparison with non-steroidal anti-inflammatory drugs. *Aliment. Pharmacol. Ther.* 2005;22(4):285-289. doi.org/10.1111/j.1365-2036.2005.02560.
5. Marahovskij KJu. Sopryazhennost izmenenij slizistoj zheludka, associirovannoj s *Helicobacter pylori* u detej i vzroslyh v urbanizirovannoj populjacji [Conjugation of changes in the gastric mucosa associated with *Helicobacter pylori* in children and adults in an urbanized population]. *Medicinskie novosti* [Medical News]. 2004;9:17-23. (Russian).
6. Yanul AN, Saevich NI, Stahievich VA, Grigut AT, Silivonchik NN. Osobennosti verhnih otdelov pishhevaritel'nogo trakta pri jendoskopii i gastrobiopsii u muzhchin s sindromom dispepsii v period prizyva na srochnuju voennuju sluzhbu [Features of the upper digestive tract during endoscopy and gastrobiopsy in men with dyspepsia syndrome during the period of conscription for military service]. *Medicinskij zhurnal* [Medical journal]. 2015;2:113-117. (Russian).
7. Yanul AN. Jendoskopicheskie i morfologicheskie harakteristiki slizistoj obolochki verhnih otdelov pishhevaritel'nogo trakta pri zheludochnoj dispepsii u voennosluzhashih pervogo goda sluzhby po prizyvu [Endoscopic and morphological characteristics of the mucous membrane of the upper digestive tract during gastric dyspepsia in military personnel of the first year of conscription]. *Lechebnoe delo*. 2013;4:54-58. (Russian).
8. Papko SB, Sivcov IA. Jerozivnaja gastropatija u podrostkov [Erosive gastropathy in adolescents]. *Zdravoohranenie* [Health]. 2007;4:29-33. (Russian).
9. Zullo A, Esposito G, Ridola L, Hassan C, Lahner E, Perri F, Bianco MA, De Francesco V, Buscarini E, Di Giulio E, Annibale B. The Prevalence of lesions detected at upper endoscopy: an Italian survey. *Eur. J. Intern. Med.* 2014;25(8):772-776. doi.org/10.1016/j.ejim.2014.08.010.
10. Sugano K, Tack J, Kuipers EJ, Graham DY, El-Omar EM, Miura S, Haruma K, Asaka M, Uemura N, Malfertheiner P. Kyoto global consensus report on *Helicobacter pylori* gastritis. *Gut*. 2015;64(9):1353-1367. doi.org/10.1136/gutjnl-2015-309252.

11. Ministerstvo zdravooohranenija Respubliki Belarus. Ob utverzhenii klinicheskikh protokolov diagnostiki i lechenija bolnyh. Postanovlenie № 274 (maj 19, 2005) [Internet]. Available from: <https://belzakon.net/Законодательство/Приказы/2005/104838>. (Russian).
12. Wayne JD, Maratka Z, Armengol Miro JR. Digestive endoscopy: terminology with definitions and classifications of diagnosis and therapy. Bad Homburg: Normed Verlag; 2011. 222 p.
13. Aruin LI, Kapuller LI, Isakov VA. Morfologicheskaja diagnostika boleznej zheludka i kishechnika [Morphological diagnosis of diseases of the stomach and intestines]. Moskva: Triada-H; 1998. 496 p. (Russian).
14. Ministerstvo zdravooohranenija Respubliki Belarus. Ob utverzhenii klinicheskogo protokola diagnostiki i lechenija pacientov (vzrosloe naselenie) s hronicheskoy neonekologicheskoy bolju. Prikaz № 1070 (okt. 17, 2014) [Internet]. Available from: <http://minzdrav.gov.by/ru/dlya-spetsialistov /standarty-obsledovaniya-i-lecheniya/2014-god.php>. (Russian).

Конфликт интересов. Авторы заявляют об отсутствии конфликта интересов.

Финансирование. Исследование проведено без спонсорской поддержки.

Соответствие принципам этики. Исследование одобрено локальным этическим комитетом.

Сведения об авторах:

Янкуль Александр Николаевич; Белорусский государственный медицинский университет; e-mail: ynul-alex@mail.ru; ORCID: 0000-0001-8792-3585

Силивончик Наталья Николаевна, д-р мед. наук, проф.; Белорусская медицинская академия последипломного образования; e-mail: silivonschik_nn@mail.ru

Рудой Андрей Семенович, д-р мед. наук, проф.; Белорусский государственный медицинский университет; e-mail: andrewrudoj@gmail.com

Алейников Алексей Альбертович; Медицинская служба в/ч 29766

Гурштынович Геннадий Генрихович; Медицинская служба в/ч 30151

Винчо Елена Эдмундовна; Медицинская служба в/ч 45017

Кулик Александр Анатольевич; Медицинская служба в/ч 07147

Conflict of interest. The authors declare no conflict of interest.

Financing. The study was performed without external funding.

Conformity with the principles of ethics. The study was approved by the local ethics committee.

Information about authors:

Yanul Aliaksandr; Belarusian State Medical University; e-mail: ynul-alex@mail.ru; ORCID: 0000-0001-8792-3585

Silivontchik Natalia; PhD, MD (Medicine), Professor; Belarusian Medical Academy of Post-Graduate Education; e-mail: silivonschik_nn@mail.ru

Rudoy Andrei; PhD, MD (Medicine), Professor; Belarusian State Medical University; e-mail: andrewrudoj@gmail.com

Aleynikov Aleksey; Medical service of military unit 29766
Gurshtynovich Gennady; Medical service of military unit 30151

Vincho Elena; Medical service of military unit 45017

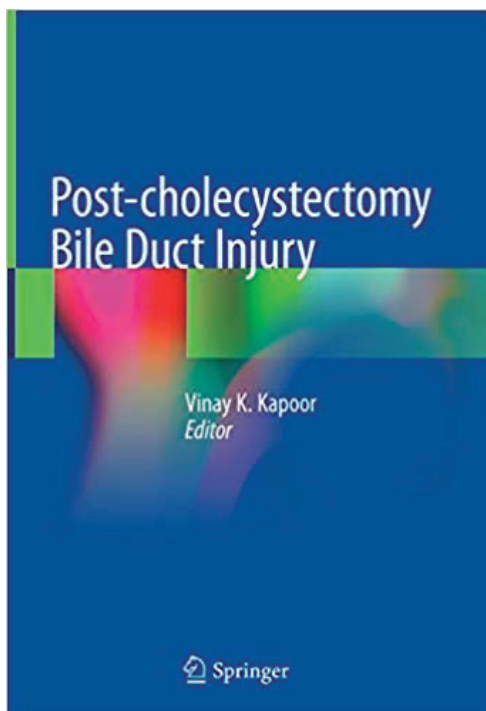
Kulik Alexandr; Medical service of military unit 07147

Поступила: 06.03.2020

Принята к печати: 13.03.2020

Received: 06.03.2020

Accepted: 13.03.2020



Post-cholecystectomy Bile Duct Injury / ed. V. K. Kapoor. – 1st ed. – Springer, 2020. – 271 p. – ISBN 978-9811512353.

This book provides detailed insight to the readers into various aspects of bile duct injury. Bile duct injury is a common complication of cholecystectomy to treat gall stone disease prevalent all over the world. Risk of bile duct injury is more during a laparoscopic procedure as compared to open procedure and most cholecystectomies today are performed laparoscopically. Bile duct injury causes major morbidity and may even result in death, additionally it increases the healthcare costs and impairs quality of life. It is therefore important that every surgeon who performs cholecystectomy knows how to suspect, diagnose, manage and prevent bile duct injury.

This book provides practical information and offers assistance in managing patients with difficult cases of bile duct injury. It summarises Dr Kapoor's experience with management of more than 1,000 patients with post-cholecystectomy bile duct injury/ biliary stricture. Chapters cover anatomy, epidemiology, mechanism, pathophysiology, clinical presentation, investigations, classification, diagnosis, management and prevention of bile duct injury. It also includes non-medical issues including health care, socio-economic, costs and quality of life.