

ВЛИЯНИЕ ЭНДОХОЛЕДОХЕАЛЬНОГО ВВЕДЕНИЯ ФОТОСЕНСИБИЛИЗАТОРА «ФОТОЛОН» НА ЭКСПЕРИМЕНТАЛЬНЫХ ЖИВОТНЫХ

Р. С. Шило

Гродненский государственный медицинский университет, Гродно, Беларусь

Введение. Фотодинамическая терапия заболеваний печени предполагает введение фотосенсибилизаторов в общий желчный проток.

Цель исследования – оценить на животных влияние введения фотосенсибилизатора «Фотолон» в общий желчный проток под давлением.

Материал и методы. Контрольной группе вводился под давлением физиологический раствор, опытной – «Фотолон». Изучались показатели жизнедеятельности животных, лабораторные данные, проводилось гистологическое исследование печени и протока.

Результаты. Показатели крови опытных животных, их состояние после операции статистически не отличались от аналогичных показателей в группе контроля ($p \leq 0,05$). Печень и общий желчный проток имели обычное гистологическое строение.

Выводы. Введение фотосенсибилизатора «Фотолон» под давлением в общий желчный проток не вызывает морфологических изменений в тканях печени и общего желчного протока, не оказывает токсического действия на животных.

Ключевые слова: фотолон, фотодинамическая терапия, фотосенсибилизатор, печень, эндохоледохеальное введение, общий желчный проток, холедох.

THE INTRODUCTION OF THE PHOTOSENSITIZER “FOTOLON” INTO THE COMMON BILE DUCT: INFLUENCE ON EXPERIMENTAL ANIMALS

R. S. Shyla

Grodno State Medical University, Grodno, Belarus

Background. Photodynamic therapy of liver diseases involves the introduction of photosensitizers into the common bile duct.

Objective – to evaluate the effect on animals of under pressure introduction of the photosensitizer “Photolon” into the common bile duct.

Material and methods. The control group was injected with physiological solution under pressure, the experimental one – with “Photolon”. The vital signs of the animals, the laboratory data were studied, a histological examination of the liver and duct was carried out.

Results. The blood parameters of the experimental animals and their postoperative condition were not statistically different from those of the control group ($p \leq 0.05$). The liver and common bile duct had normal histological structure.

Conclusions. The under pressure introduction of the photosensitizer “Photolon” into the common bile duct causes no morphological changes in the liver tissues and common bile duct and has no toxic effect on animals.

Keywords: photolon, photodynamic therapy, photosensitizer, liver, endocholechoeal administration, common bile duct.

Автор, ответственный за переписку:

Шило Руслан Сергеевич; Гродненский государственный медицинский университет; e-mail: shilo.ruslan@yandex.ru

Corresponding author:

Shyla Ruslan; Grodno State Medical University; e-mail: shilo.ruslan@yandex.ru

Для цитирования: Шило, Р. С. Влияние эндохоледохеального введения фотосенсибилизатора «Фотолон» на экспериментальных животных / Р. С. Шило // Гепатология и гастроэнтерология. 2020. Т. 4, № 2. С.189-195. <https://doi.org/10.25298/2616-5546-2020-4-2-189-195>.

For citation: Shyla RS. Influence of introduction of the photosensitizer "Fotolon" into the common bile duct on experimental animals. *Hepatology and Gastroenterology*. 2020;4(2):189-195. <https://doi.org/10.25298/2616-5546-2020-4-2-189-195>.

Введение

В настоящее время применение методов фотодинамической терапии (ФДТ) не ограничивается только онкологией. Данный способ лечения хорошо себя зарекомендовал в лечении гнойных ран мягких тканей, трофических длительно незаживающих язв, в офтальмологии, гинекологии, в кардиохирургической практике, в лечении ЛОР-органов, а также заболеваний гепатобили-

арной зоны [1, 2, 3]. Суть ФДТ состоит в том, что после поглощения света определенной длины волны фотосенсибилизатор (ФС), захваченный бактериальной клеткой, переходит из основного в синглетное состояние. Это состояние возникает при передаче энергии с ФС третьему обязательному компоненту ФДТ – кислороду в составе гемоглобина эритроцитов. Далее молекула ФС обратно переходит в основное состояние, при этом излучается квант света (т. е. происходит

флюоресценция), либо образуется триплетное возбужденное состояние, в результате чего запускаются фотохимические реакции, лежащие в основе фотодинамического воздействия. В микробных клетках образуются синглетный кислород и кислородные свободные радикалы, оказывающие токсическое воздействие на компоненты бактериальной клетки, окисляя их [4].

Среди многочисленных ФС по своей безопасности и эффективности выгодно отличается препарат «Фотолон» (ФС третьего поколения белорусского производства) – молекулярный комплекс хлорина е6 с низкомолекулярным поливинилпирролидоном [5]. Преимущества фотолона перед другими ФС – быстрое и избирательное накопление в тканях, высокая лечебная и диагностическая эффективность, практически полное выведение препарата в течение суток из крови, короткий период повышенной кожной фототоксичности, хорошая растворимость в воде и высокая стабильность в течение срока хранения [6].

Эндохоледохоеальное (ЭХ) введение ФС «Фотолон» в общий желчный проток (ОЖП) под давлением для ФДТ – перспективное, малоизученное и актуальное направление научного исследования.

Цель исследования – оценить на животных влияние введения фотосенсибилизатора «Фотолон» в общий желчный проток под давлением.

Материал и методы

Экспериментальное исследование выполнено на 12 кроликах обоего пола с массой тела $4,5 \pm 0,23$ кг ($M \pm \sigma$, где σ – стандартное отклонение). При его проведении соблюдались этические нормы обращения с животными, а также требования мирового сообщества и правила, предусмотренные Европейской комиссией по надзору за проведением лабораторных и других опытов, с участием экспериментальных животных разных видов. Животных вводили в наркоз, взвешивали, фиксировали к операционному столу и выполняли операции в стерильных условиях. Выводили из эксперимента введением летальных доз тиопентала натрия.

Для выполнения исследования была разработана экспериментальная модель, позволяющая вводить в просвет ОЖП животного лекарственные вещества (патент BY № 22787 С1, 2019.12.30, МПК G09В 23/28 (2006.01)). Кролику выполняли верхнесрединную лапаротомию, холедохотомию в супрадуоденальной части ОЖП, через которую в просвет протока проводили дренаж в проксимальном направлении. Далее накладывалась лигатура на дистальную часть ОЖП вместе с дренажем для фиксации последнего и исключения попадания вводимой в проток жидкости в 12-перстную кишку (рис. 1).

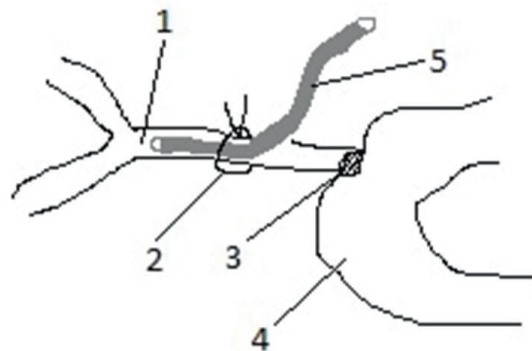


Рисунок 1. – Экспериментальная модель изучения эндохоледохоеального введения фотолона: 1 – общий желчный проток; 2 – лигатура для фиксации и исключения попадания фотолона в 12-перстную кишку; 3 – большой дуоденальный сосочек; 4 – двенадцатиперстная кишка; 5 – дренаж общего желчного протока

Figure 1. – An experimental model for studying the endocholechoeal injection of photolon: 1 - common bile duct; 2 - ligature for fixing and excluding the ingress of photolon into the duodenum; 3 - large duodenal papilla; 4 - duodenum; 5 - drainage of the common bile duct

Животные были разделены на две группы. Первой (контрольной, $n=6$) вводился внутрь ОЖП под давлением и экспозицией в желчевыводящем дереве в течение 10 минут физиологический раствор, второй (опытной, $n=6$) – ФС «Фотолон». После этого накладывались узловы швы (нитью Дарвин Моно 5,0) на холедохотомическое отверстие, брюшная полость ушивалась послойно.

Время экспозиции исследуемого препарата в желчном протоке определяли, исходя из анализа исследований ряда авторов, проводивших антимикробную ФДТ заболеваний желчевыводящей системы с применением разных ФС [7, 8, 9]. Последние вводились без давления, время их взаимодействия с тканями-мишенями перед сеансом ФДТ варьировало от нескольких секунд (при простом орошении слизистой) до 2 часов. Учитывая тонкую стенку ОЖП (до 2 мм), введение ФС в него под давлением, локализацию микробных клеток-мишеней на поверхности слизистой желчных протоков нами был выбран временной отрезок в 10 минут для экспериментального изучения влияния фотолон на организм экспериментального животного.

10 мг ФС «Фотолон», разведенного в 10 мл 0,9% раствора натрия хлорида (согласно инструкции по применению – 2,0-2,5 мг/кг массы тела) вводили в ОЖП под давлением. При этом использовали трехпросветный переходник, соединенный с одной стороны с аппаратом Вальдмана для измерения создаваемого давления, с другой – с дренажем, установленным в ОЖП, и с третьей – со шприцом с ФС «Фотолон». Перед введением препарата определяли нормальное давление в протоке, что составило $110 \pm 3,4$

мм водн. ст. ($M \pm \sigma$). Далее в него вводили ФС до уровня давления в протоке 220 мм водн. ст., что соответствовало увеличению его диаметра в 2 раза по сравнению с его исходным значением (с 2 до 4 мм). На основе манометрических исследований в желчевыводящей системе при давлении 220 мм водн. ст., соответствующем 2 степени желчной гипертензии, не повреждается слизистая желчных протоков [10]. При давлении более 250 мм водн. ст. в печеночных балках растягиваются межклеточные щели, по пространству Диссе в печеночные синусоиды прорывается желчь, в результате чего возникает холангиовенозный и холангиолимфатический рефлюкс с массивным выбросом в системный кровоток содержимого желчевыводящей системы [11].

Последующее наблюдение за экспериментальными животными осуществляли в течение двух суток после выполнения операции. Животные при этом находились в отдельных клетках, проводилась оценка их жизнедеятельности – активность животного, наличие аппетита, ректальная температура тела, частота сердечных сокращений (ЧСС). Оценка состояния животных производили с помощью полуколичественного метода. Степень выраженности изучаемых показателей представлена в таблице 1.

Согласно инструкции по применению препарата «Фотолон», максимальное количество препарата в тканях регистрируются через 3 часа после введения, затем концентрация активного вещества медленно снижается. Через сутки в крови обнаруживаются следовые количества препарата.

Таким образом, общий анализ крови (ОАК) и биохимический анализ крови (БАК) у кроликов брался через 1 час (для оценки раннего влияния фотолон на организм), через 3 часа (оцен-

ка влияния на пике всасывания), через 6 часов (промежуточное состояние) и через 24 часа (состояние после выведения препарата). Показатели крови в группах животных попарно сравнивались в изучаемых интервалах времени.

После завершения эксперимента животные опытной группы выводились из эксперимента, у них изучались макроскопические изменения печени и ОЖП. Производился также забор участка печени 1 см × 1 см с 5-го сегмента правой доли печени и циркулярный срез ОЖП проксимальнее наложенной лигатуры для гистологического исследования с целью выявления возможных морфологических изменений в тканях в условиях высокого давления фотолон в желчных протоках. Ткани фиксировались в 15% растворе формальдегида, после проводки в спиртах восходящей концентрации заливались в парафин. Гистологические срезы окрашивались гематоксилином и эозином.

Результаты представлены в виде медианы и межквартильных размахов Me [25%, 75%]. Статистическая значимость различий в уровнях признака между двумя независимыми группами определялась с помощью критерия Манна-Уитни. Различия считались статистически значимыми при $p \leq 0,05$.

Результаты и обсуждение

В течение эксперимента летальности животных во всех группах не было. На рисунке 2 представлены результаты клинического наблюдения за лабораторными животными в послеоперационном периоде на каждом изучаемом временном промежутке. При сравнении показателей жизнедеятельности кроликов (медиан полученных баллов) контрольной и опытной групп статистически значимых различий в них не обнаружено. При этом умеренное снижение двигательной

Таблица 1. – Градация показателей жизнедеятельности (в баллах) в соответствии с полуколичественным методом оценки

Table 1. – Gradation of vital signs in points in accordance with the semi-quantitative assessment method

Клинический признак	Степень выраженности признака				
	1 балл	2 балла	3 балла	4 балла	5 баллов
Двигательная активность	Животные активные	Незначительное снижение двигательной активности	Умеренное снижение активности, животные вялые. Передвижение по клетке после звукового раздражителя	Выраженное снижение активности, животные заторможенные. Передвижение по клетке лишь после прикосновения	Животные неподвижные даже после прикосновения
Питание	Питание обычное, не изменено	Умеренное снижение суточного объема питания	Значительное снижение суточного объема питания, прием воды	Практически полный отказ от питания, прием незначительного количества воды	Полный отказ от питания
ЧСС, уд/мин	150-160	160-170	170-180	180-190	190-200
Температура тела, С°	38,5-39,5	39,5-39,9	40,0-40,4	40,5-40,9	41,0 и выше

активности животных, их временный отказ от еды и незначительная тахикардия связаны с перенесенным оперативным вмешательством. Это подтверждается тенденцией к нормализации данных признаков к концу эксперимента. Нормальная температура животных в течение всего эксперимента говорит об отсутствии токсического влияния фотолонна на животных.

Результаты ОАК и БАК кроликов опытной и контрольной групп через исследуемые временные интервалы представлены в таблице 2.

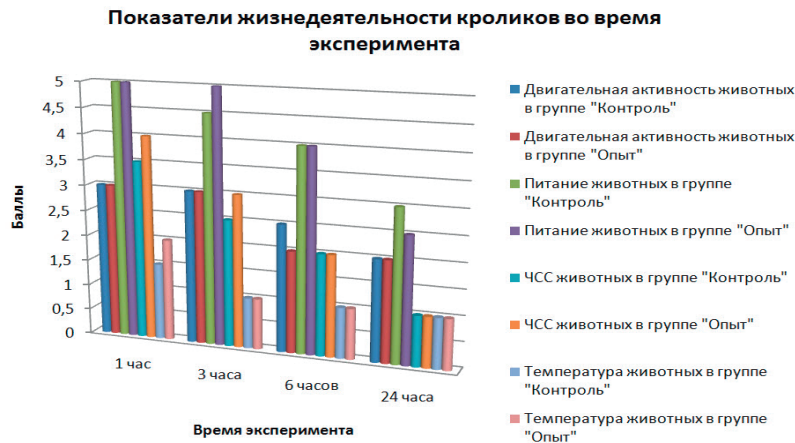


Рисунок 2. - Показатели жизнедеятельности кроликов во время эксперимента

Figure 2. - Vital activity indices of rabbits during the experiment

Примечание: $p > 0,05$ при сравнении групп «Опыт-Контроль» по всем параметрам жизнедеятельности и на каждом временном промежутке

Таблица 2. – Лабораторные показатели крови кроликов опытной и контрольной групп через исследуемые временные интервалы

Table 2. – Laboratory blood parameters of rabbits in the experimental and control groups at the studied time intervals

Показатели, ед. измерения	Через 1 час после начала эксперимента		Через 3 часа после начала эксперимента		Через 6 часов после начала эксперимента		Через 24 часа после начала эксперимента	
	Контроль	Опыт	Контроль	Опыт	Контроль	Опыт	Контроль	Опыт
Эритроциты, $\times 10^{12}/л$	6,3 [6; 6,8]*	8,7 [8; 9,2]*	3,9 [3,4; 5,2]*	5,65 [5,2; 6]*	3,95 [3,7; 4,1]	3,8 [3,4; 4,6]	3,85 [3,8; 4,2]	4,1 [3,9; 4,4]
Тромбоциты, $\times 10^9/л$	345,5 [310; 380]	339 [320; 344]	325 [310; 340]	316,5 [283; 326]	304 [285; 328]	315,5 [292; 340]	323 [319; 326]	324,5 [320; 326]
Палочкоядерные нейтрофилы, %	6 [5; 7]	6 [5; 7]	8 [7; 9]	8,5 [8; 9]	7,5 [6; 8]	6,5 [6; 8]	6,5 [5; 7]	7 [6; 8]
СОЭ, мм/ч	9 [9; 10]*	11,5 [10; 14]*	15,5 [14; 16]	16,5 [16; 18]	20 [18; 22]	20,5 [18; 22]	17,5 [16; 18]	18,5 [17; 21]
Общий белок, г/л	65 [60; 72]	67 [64; 70]	57 [55; 59]	57,5 [54; 58]	54,5 [49; 56]	53 [50; 56]	58,5 [55; 61]	59,5 [58; 62]
АЛАТ, Ед/л	43 [40; 50]	47 [40; 54]	52,5 [44; 60]	60 [54; 64]	61 [56; 65]	61 [58; 66]	51 [48; 54]	50,5 [49; 52]
АСАТ, Ед/л	25,5 [22; 28]	28 [26; 30]	30,5 [29; 32]	33 [30; 35]	34,5 [31; 36]	36,5 [34; 38]	29,5 [28; 32]	29,5 [28; 32]
Креатинин, мкмоль/л	105 [99; 111]	92 [88; 118]	89 [64; 102]	94 [74; 118]	75 [70; 80]	93 [78; 102]	99 [92; 104]	95 [92; 102]
Глюкоза, ммоль/л	7 [6,4; 7,4]	7,7 [7,2; 8]	7,5 [6,8; 8]	6,6 [5,8; 7]	6,6 [5,9; 7,6]	6,1 [5,4; 6,6]	5,75 [5,4; 7]	6,45 [6,2; 6,8]
Щелочная фосфатаза, Ед/л	83 [76; 84]	84 [80; 86]	86 [85; 92]	85,5 [84; 88]	89,5 [88; 92]	90,5 [89; 92]	79 [75; 84]	82 [79; 84]
ГГТП, Ед/л	5,5 [4; 6,6]	6,9 [6,5; 7,2]	6 [5; 7]	6,95 [6,8; 7,2]	6,5 [6; 7]	6,85 [6; 7,2]	5,25 [4,8; 6,2]	6,85 [5,4; 7,2]

Примечание: * – различия уровней признака статистически значимы ($p < 0,05$) по критерию Манна-Уитни

При анализе биохимических показателей у кроликов после ЭХ введения фотолонна в опытной группе большинство параметров статистически значимо не различалось с одноименными в группе «Контроль». Незначительное снижение уровня гемоглобина и эритроцитов (до нижних границ нормальных их значений) через 1 час и через 3 часа связано с кровопотерей во время оперативного вмешательства (рис. 3).

Некоторое увеличение уровня мочевины у опытных животных через 1 и 3 часа после начала эксперимента обусловлено кратковременным полным голоданием животных перед оперативным вмешательством (рис. 4, 5).

Отсутствие нарушения функции почек подтверждает определение содержания креатинина, уровень которого статистически не отличался от такового у кроликов группы контроля. Введение фотолонна в желчевыводящее дерево не оказывало влияния на уровень глюкозы, а отсутствие изменений в уровнях общего белка у животных указывает на сохранение белок-синте-

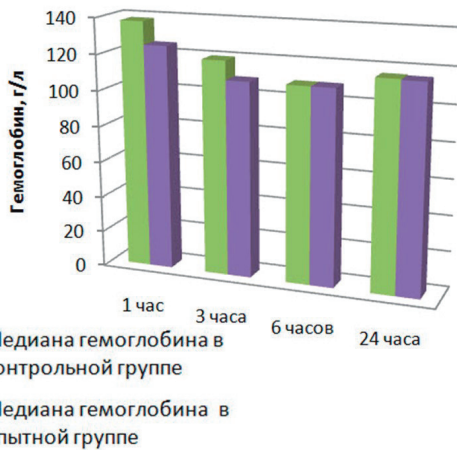


Рисунок 3. - Динамика гемоглобина крови у животных экспериментальных групп
Figure 3. - Dynamics of blood hemoglobin in animals of experimental groups
 Примечание: статистически значимые различия уровней гемоглобина между группами «Опыт» и «Контроль» по критерию Манна-Уитни обнаружены через 1 час и через 3 часа после начала эксперимента ($p \leq 0,05$)

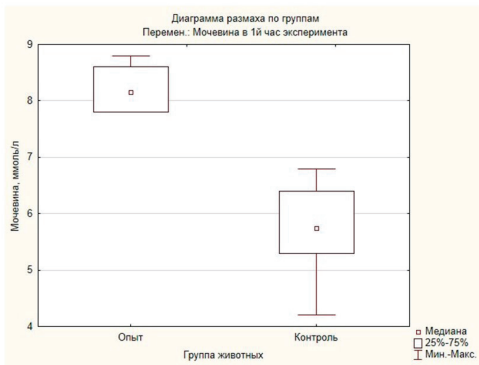


Рисунок 4. - Уровень мочевины крови в первый час эксперимента у животных разных групп
Figure 4. - The level of blood urea in the 1st hour of the experiment in animals of different group
 Примечание: статистически значимое различие уровня признака по критерию Манна-Уитни ($p \leq 0,05$)

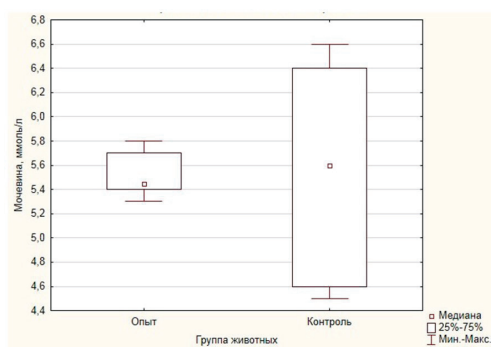


Рисунок 5. - Уровень мочевины крови на 24 час эксперимента у животных разных групп
Figure 5. - The level of blood urea at the 24th hour of the experiment in animals of different groups
 Примечание: статистически значимого различия уровня признака по критерию Манна-Уитни не обнаружено ($p > 0,05$)

тической функции печени и онкотического давления в плазме крови. Изменения активности ферментов, принимающих участие в реакциях трансаминирования (АСТА и АЛАТ), носили минимальный характер и статистически значимо не

различались в опытной и контрольной группах. Биохимические индикаторы синдрома холестаза (ЩФ, ГГТП), синдрома цитолиза гепатоцитов (АЛАТ, АСАТ), воспалительного синдрома печени (билирубин, СОЭ) и синдрома печеночно-клеточной недостаточности (общий белок, билирубин) также статистически не различались между собой, что подчеркивает отсутствие токсического влияния фотолонна на печень при его введении внутрь ОЖП (рис. 6).

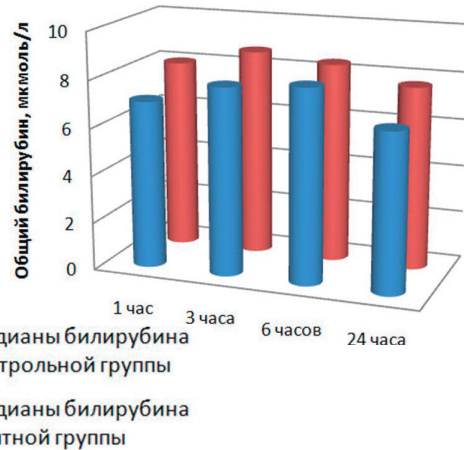


Рисунок 6. - Динамика билирубина крови у животных экспериментальных групп
Figure 6. - Dynamics of blood bilirubin in animals of experimental groups
 Примечание: статистически значимых различий уровней билирубина между группами «Опыт» и «Контроль» в ходе эксперимента по критерию Манна-Уитни не обнаружено ($p > 0,05$)

При анализе показателей лейкоцитарной формулы у животных группы «Опыт» необходимо отметить, что умеренно повышенные показатели лейкоцитов крови и СОЭ через час после начала эксперимента можно объяснить индивидуальной реакцией организма животных на оперативное вмешательство. Тенденция к уменьшению данных показателей с первого по 24 час после операции подтверждает данный факт (рис. 7).

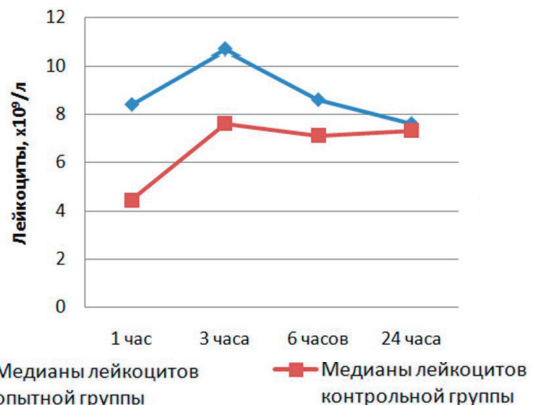


Рисунок 7. - Динамика лейкоцитов крови у животных экспериментальных групп
Figure 7. - Dynamics of blood leukocytes in animals of experimental groups
 Примечание: статистически значимые различия уровня лейкоцитов крови между группами «Опыт» и «Контроль» по критерию Манна-Уитни обнаружены через 1 час и через 3 часа после начала эксперимента ($p \leq 0,05$)

Таким образом, изучаемые у опытных кроликов лабораторные показатели крови, а также их состояние в разные временные промежутки статистически не отличались от таковых в группе контроля ($p \leq 0,05$), что указывает на отсутствие токсического воздействия на организм экспериментального животного ЭХ введения фотолон под давлением. Дальнейшее наблюдение за животными показало, что уже на вторые сутки после эксперимента животные становились активными, подвижными, у них появлялся аппетит.

Макроскопически во всех группах холедох представлял собой трубку диаметром 1-2 мм, печень была обычной окраски, без видимых изменений. На этапе гистологического исследования установлено, что структура стенки общего желчного протока не нарушена, слизистая оболочка представлена однослойным призматическим эпителием. Установлено, что собственная пластинка слизистой оболочки, мышечная и адвентициальная оболочки желчных протоков имели обычное гистологическое строение, что свидетельствует об отсутствии пагубного на них воздействия высокого давления фотолон (рис. 8).

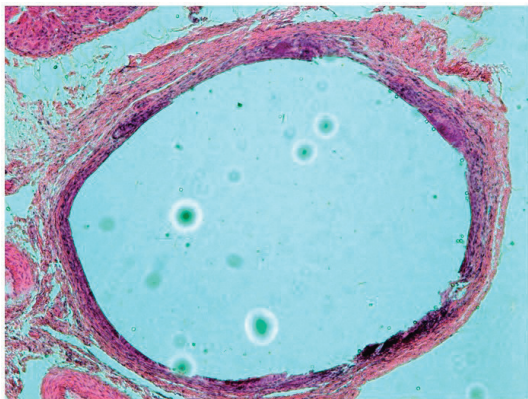


Рисунок 8. – Печень опытной группы: обычное гистологическое строение. Окр.: гематоксилином и эозином, $\times 50$
Figure 8. – Liver of the test group: normal histological structure. Environment: hematoxylin and eosin, $\times 50$

Печеночные дольки имели обычное гистологическое строение. Балочное строение печеноч-

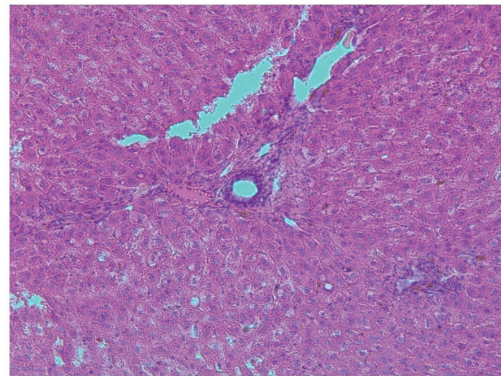


Рисунок 9. – Печень опытной группы: обычное гистологическое строение. Окр.: гематоксилином и эозином, $\times 50$
Figure 9. – Liver of the test group: normal histological structure. Environment: hematoxylin and eosin, $\times 50$

ных долек было сохранено. Желчные капилляры не расширены; гепатоциты не изменены (рис. 9).

Выводы

1. Фотосенсибилизатор «Фотолон» по результатам клинического и лабораторного исследования не показал различий во влиянии на организм экспериментального животного при его эндохоледохеальном введении в сравнении с контрольной группой.

2. Патогистологическое исследование продемонстрировало отсутствие морфологических изменений в тканях печени и ОЖП в условиях высокого давления фотолон в желчных протоках.

3. При использовании фотолон в условиях эксперимента не отмечено системных эффектов последствия, что подтверждает безопасность введения фотолон внутрь общего желчного протока под давлением и отсутствие токсического его воздействия на организм экспериментального животного.

Благодарности. Выражаем благодарность за работу над данной темой исследования: Николаю Ивановичу Прокопчику, доценту кафедры патологической анатомии ГрГМУ и Константину Сергеевичу Белюку, доценту первой кафедры хирургических болезней ГрГМУ.

References

1. Ulashnik VS. Fotodinamicheskaja terapija i ee primenenie v medicine. *Zdravooxranenie* [Health Care]. 2006;6:24-28. (Russian).
2. Palchun VT, Lapchenko AS, Lapchenko AA, Gurov AV, Kuchero AG. Sovremennyj vzgljad na antimikrobnuju fotodinamicheskiju terapiju [Antimicrobial photodynamic therapy: current view]. *Vestnik otorinolaringologii* [Bulletin of Otorhinolaryngology]. 2007;3:4-6. (Russian).
3. Shila RS, Batvinkov NI. Fotodinamicheskaja terapija zaboolevanij gepatobiliarnoj zony [Photodynamic therapy of hepatobiliary system diseases]. *Zhurnal Grodnenskogo gosudarstvennogo medicinskogo universiteta* [Journal of the Grodno State Medical University]. 2016;3(55):52-57. (Russian).
4. Stranadko EF, Koraboev UM, Tolstykh MP. Fotodinamicheskaja terapija pri gnojnyh zaboolevanijah mjadgkih tkanej [Photodynamic therapy in soft tissue purulent diseases]. *Hirurgija. Zhurnal imeni NI Pirogova*. [Journal Surgery named after NI Pirogov]. 2000;9:67-70. (Russian).
5. Naumovich SA, Kuvshinov AV. Fotodinamicheskaja terapija v lechenii zaboolevanij periodonta (jeksperimentalnoe issledovanie) [Photodynamic therapy for the treatment of periodontal diseases (experimental study)]. *Medicinskij zhurnal* [Medical Journal]. 2007;1:71-75. (Russian).
6. Petrov PT. Jeksperimentalnye issledovanija Fotolona kak sredstva dlja fotodinamicheskoi diagnostiki i terapii zlokachestvennyh novoobrazovanij. In: Chuchalin AG, executive editor. *Chelovek i lekarstvo*. Materialy X Rossijskogo nacionalnogo kongressa [Proceedings of X Russian National Congress "Man and Medication"]; 2003 Apr 7-11; Moscow. Moscow, 2003. p. 20-25. (Russian).
7. Dziashuk AN, Garelik PV. Fotodinamicheskaja terapija jeksperimentalnogo ostrogo holecistita [Photodynamic therapy of experimental acute cholecystitis]. *Novosti Khirurgii* [Surgery news]. 2012;20(5):3-10. (Russian).

8. Panteleev VS. *Fotodinamicheskoe vozdejstvie v sochetanii s lazeraantibiotikoterapiej u bolnyh s gnojno-septicheskimy oslozhenijam* [masters thesis]. Ufa (Russia): Bashkortostan State Medical University; 2012. p. 24-35. (Russian).
9. Ivanova JuV, Mushenko EV, Avdosev JuV, Korobov AM, Klimova EM. Opyt lechenija ostrogo holangita s primeneniem antibakterialnoj fotodinamicheskoj terapii [Experience of treatment of acute cholangitis with the use of anti-bacterial photodynamic therapy]. *Fotobiologija i fotomedicina* [Photobiol photomed]. 2019;27:9-14. doi: 10.26 565/2076-0612-2019-27-01. (Russian).
10. Panfilov BK, Maliartchuk VI, Ejova LG, Pautkin JuF, Korol'kov AU, Zenchenko JI. Neinvazivnyj metod opredelenija davlenija v obshhem zhelchnom protoke pri holelitiaze [Noninvasive method of choledochus pressure testing in case of choledocholithiasis]. *Vestnik Rossijskogo universiteta druzhby narodov. Serija: Medicina* [RUDN journal of medicine]. 2000;3:147-149. (Russian).
11. Dacenko BM. Ostryj gnojnyj holangit i biliarnyj sepsis: osobennosti patogeneza i klinicheskaja harakteristika. *Suchasni medychni tehnologii* [Modern medical technologies]. 2009;4(4):1-39. (Russian).

Конфликт интересов. Авторы заявляют об отсутствии конфликта интересов.

Финансирование. Исследование проведено без спонсорской поддержки.

Соответствие принципам этики. Исследования проводилось с соблюдением этических норм обращения с животными, а также требований мирового сообщества и правил, предусмотренных Европейской комиссией по надзору за проведением лабораторных и других опытов с участием экспериментальных животных разных видов.

Сведения об авторах:

Шило Руслан Сергеевич; Гродненский государственный медицинский университет; e-mail: shilo.ruslan@yandex.ru; ORCID: 0000-0003-0077-181X

Conflict of interest. The authors declare no conflict of interest.

Financing. The study was performed without external funding.

Conformity with the principles of ethics. The study was carried out in compliance with the ethical standards for the treatment of animals, as well as the requirements of the world community and the rules stipulated by the European Commission for the supervision of laboratory and other experiments with the participation of experimental animals of different species.

Information about authors:

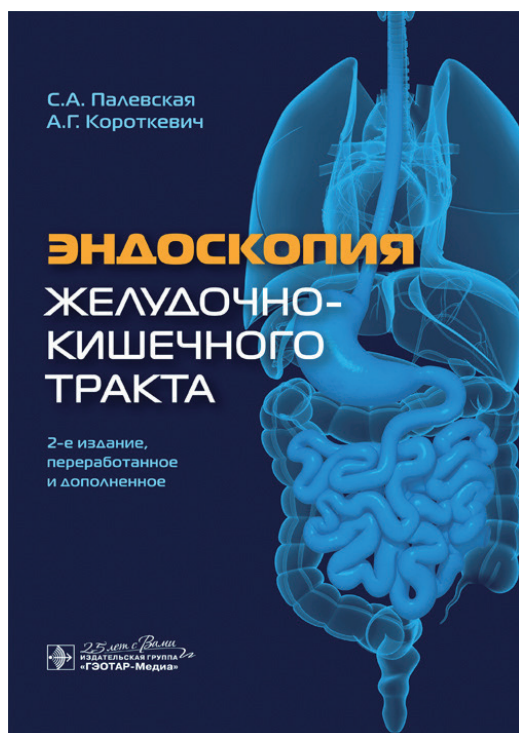
Shyla Ruslan; Grodno State Medical University; e-mail: shilo.ruslan@yandex.ru; ORCID: 0000-0003-0077-181X

Поступила: 08.10.2020

Принята к печати: 14.10.2020

Received: 08.10.2020

Accepted: 14.10.2020



Палевская, С. А. Эндоскопия желудочно-кишечного тракта / С. А. Палевская, А. Г. Короткевич. – 2-е изд., перераб. и доп. – Москва : ГЭОТАР-Медиа, 2020. – 752 с. – ISBN 978-5-9704-5575-3.

Книга посвящена актуальным достижениям в эндоскопии желудочно-кишечного тракта. В ней, помимо базовых понятий и знаний, описаны современные диагностические и лечебные эндоскопические подходы при патологии желудочно-кишечного тракта. Обширный раздел оперативной эндоскопии логично завершает главы, посвященные диагностическим исследованиям.

Издание представляет собой справочник, позволяющий читателю ориентироваться в направлении и необходимости собственного развития. Цель данной книги – расширение кругозора врача, знакомство с возможностями современной эндоскопии и широким спектром диагностических и лечебных эндоскопических методов в гастроэнтерологии. Перечень новых классификаций и технологий, богатый иллюстративный материал и серьезный авторский опыт будут полезны целевой аудитории.

Издание предназначено эндоскопистам, хирургам, гастроэнтерологам, врачам общей практики.