



ВЛИЯНИЕ МЕРОПЕНЕМА И ИМИЦЕНЕМА НА МИКРОБИОЦЕНОЗ И МОРФОЛОГИЮ ТОНКОГО КИШЕЧНИКА КРЫС

В. М. Шейбак, А. В. Лемеш, И. В. Николаева,
Р. Э. Якубцевич, О. Б. Островская

Гродненский государственный медицинский университет, Гродно, Беларусь

Введение. Кишечная микрофлора играет важную роль в организме человека, а прием противомикробных препаратов – один из основных факторов, влияющих на состав микробиоты. Антибиотики подавляют нормальную микрофлору кишечника и создают условия для роста и развития патогенной флоры.

Цель исследования – изучить влияние меропенема и имицинема на микробиоценоз и морфологию тонкого кишечника крыс.

Материал и методы. В эксперименте на крысах проведен анализ микробиоценоза толстого кишечника после внутрибрюшинного введения меропенема, имицинема и 0,9% NaCl, а также исследованы образцы тонкого кишечника.

Результаты. При сравнительном анализе контрольной группы с группами меропенема и имицинема отмечалось снижение количества анаэробов в группе меропенема ($8,6 \pm 0,14$, $p < 0,05$) по сравнению с контрольной группой ($9,4 \pm 0,22$, $p < 0,05$) и группой имицинема ($9,4 \pm 0,40$, $p < 0,05$); содержания бифидобактерий показало снижение их количества в группе меропенема ($8,1 \pm 0,16$, $p < 0,05$), в отличие от контрольной группы ($9,2 \pm 0,25$, $p < 0,05$) и группы имицинема ($9,2 \pm 0,41$, $p < 0,05$). При сравнении с меропенемом ($3,8 \pm 0,44$, $p < 0,05$) имицинем ($4,9 \pm 0,20$, $p < 0,05$) приводил к большему росту спорообразующих анаэробов. У животных группы имицинема гистоструктура слизистой оболочки тощей кишки была сходна с таковой в контрольной группе, в то время как в группе меропенема наблюдались воспалительные изменения стромы ворсин слизистой оболочки тощей кишки.

Выводы. При сравнительном анализе действия карбапенемов определено, что данные антибиотики оказывают значимое влияние на микробиоценоз толстого кишечника, а также влияют на слизистую стенку тонкого кишечника, что должно учитываться клиницистами для повышения эффективности и безопасности антибактериальной терапии.

Ключевые слова: антибиотики, кишечная микробиота, карбапенемы, тонкий кишечник.

EFFECT OF MEROPENEM AND IMICENEM ON MICROBIOCENOSIS AND MORPHOLOGY OF THE SMALL INTESTINE IN RATS

V. M. Sheybak, A. V. Lemesh, I. V. Nikolaeva,
R. E. Yakubtsevich, O. B. Ostrovskaya

Grodno State Medical University, Grodno, Belarus

Background. Gut microbiota plays an important role in the human body, antimicrobial drugs intake being one of the main factors affecting microbiota composition. Antibiotics suppress normal intestinal microflora allowing for the growth and development of pathogenic flora.

Objective. To study the effect of meropenem and imicinem on the microbiocenosis and morphology of the small intestine in rats.

Material and methods. In an experiment on rats, we analysed the microbiocenosis of the large intestine after intraperitoneal administration of meropenem, imicinem and 0.9% NaCl, as well as examined samples of the small intestine.

Results. In a comparative analysis of the control group with the meropenem and imicinem groups, there has been noted a decrease in the number of anaerobes in the meropenem group (8.6 ± 0.14 , $p < 0.05$) as compared with the control group (9.4 ± 0.22 , $p < 0.05$) and the imicinem group (9.4 ± 0.40 , $p < 0.05$); the number of bifidobacteria decreased in the meropenem group (8.1 ± 0.16 , $p < 0.05$) in contrast to the control group (9.2 ± 0.25 , $p < 0.05$) and the imicinem group (9.2 ± 0.41 , $p < 0.05$). When compared with meropenem (3.8 ± 0.44 , $p < 0.05$), imicinem (4.9 ± 0.20 , $p < 0.05$) led to a greater growth of spore-forming anaerobes. In animals of the imicinem group, the histostructure of the jejunal mucosa was similar to the control group, while in the meropenem group, inflammatory changes in the stroma of the villi of the jejunal mucosa were observed.

Conclusions. In a comparative analysis of carbapenem activity, it has been determined that these antibiotics both have a significant effect on the microbiocenosis of the large intestine and affect the mucous wall of the small intestine. These should be taken into account by clinicians in order to improve the effectiveness and safety of antibiotic therapy.

Keywords: antibiotics, intestinal microbiota, carbapenems, small intestine.

Автор, ответственный за переписку:

Шейбак Владимир Михайлович, д-р мед. наук, проф., Гродненский государственный медицинский университет, e-mail: VSheibak@gmail.com

Corresponding author:

Sheibak V. M., PhD, MD (Medicine), Professor, Grodno State Medical University, e-mail: VSheibak@gmail.com

Для цитирования: Влияние меропенема и имиценема на микробиоценоз и морфологию тонкого кишечника крыс / В. М. Шейбак, А. В. Лемеш, И. В. Николаева, Р. Э. Якубцевич, О. Б. Островская // Гепатология и гастроэнтерология. 2023. Т. 7, № 1. С. 43-47. <https://doi.org/10.25298/2616-5546-2023-7-1-43-47>.

For citation: Sheybak VM, Lemesh AV, Nikolaeva IV, Yakubtsevich RE, Ostrovskaya OB. Effect of meropenem and imicenem on microbiocenosis and morphology of the small intestine of rats. *Hepatology and Gastroenterology*. 2023;7(1):43-47. <https://doi.org/10.25298/2616-5546-2023-7-1-43-47>.

Введение

Кишечник млекопитающих густо заселен триллионами бактерий, принадлежащих к нескольким сотням разных видов. В состав кишечной микробиоты могут входить любые из трех доменов жизни: археи, бактерии и эукариоты, а также вирусы, которые устанавливают сложные трофические отношения друг с другом и своим хозяином-человеком, начиная от симбиоза и заканчивая паразитизмом [1]. Несмотря на огромное разнообразие микроорганизмов, выделяют пять доминирующих видов: Firmicutes, Bacteroidetes, Actinobacteria, Proteobacteria, Verrucomicrobia. Подавляющее большинство бактериальной популяции принадлежит к типам Firmicutes и Bacteroidetes [2]. Несмотря на то, что этот общий профиль остается постоянным, микробиота кишечника демонстрирует как временные, так и пространственные различия. По мере продвижения от пищевода к прямой кишке будет заметна разница в разнообразии и количестве бактерий от 10^1 на грамм содержимого в пищеводе и 10^{12} на грамм содержимого в дистальном отделе кишечника [4].

Кишечная микрофлора в организме человека активирует развитие и дифференцировку кишечного эпителия, участвует в процессе пищеварения и усвоения питательных веществ, а также поддерживает воспалительный ответ путем модуляции метаболических и иммунологических процессов [3, 7].

В последние годы в научном сообществе возник значительный интерес к микробиоте кишечника, которая была связана с большим количеством патологий человека (воспалительные заболевания кишечника, синдром раздраженного кишечника, ожирение, диабет, аллергические заболевания, патологии нервной системы). Выделяют факторы, играющие важную роль в формировании нормальной микробиоты кишечника. Они включают способ родоразрешения, характер питания в младенчестве (грудное молоко или смесь) и в зрелом возрасте (веганская или мясная), а также использование антибактериальных препаратов [5]. Основная проблема использования антибиотиков – долгосрочное изменение нормальной здоровой микробиоты кишечника и

горизонтальный перенос генов резистентности, что может привести к возникновению резервуара организмов с генофондом множественной лекарственной устойчивости [6]. Особое место среди всех β -лактамных антибиотиков занимают карбапенемы, которые обладают широким спектром действия и часто служат препаратами «последней линии» при многих сложных бактериальных инфекциях [9].

Цель исследования – установить влияние меропенема и имиценема на микробиоценоз и морфологию тонкого кишечника крыс.

Материал и методы

Проведено экспериментальное исследование на белых беспородных крысах, представленных тремя группами: 1 группа (n=7) – контрольная, которой внутривентриально ежедневно 10-кратно вводился 0,9% NaCl, 2 группа (n=7) – животным внутривентриально вводили меропенем в суточной дозе 60 мг/кг; 3 группа (n=7) получала внутривентриально имицинем в суточной дозе 120 мг/кг. Животные содержались в стандартных условиях вивария, при свободном доступе к корму и воде. Через 24 ч после последнего введения препаратов животных декапитировали. Образцы фекалий собирали в стерильные флакончики и немедленно доставляли в бактериологическую лабораторию для оценки микробиоценоза толстого кишечника по стандартной методике [8]. Образцы тонкого кишечника фиксировали в жидкости Карнуа и заключали в парафин. Парафиновые срезы окрашивали гематоксилином-эозином, содержание мукополисахаридов оценивалось ШИК-реакцией. Изучение гистологических препаратов, их микрофотографирование проводили с помощью микроскопа Axioskop 2 plus (Zeiss, Германия), цифровой видеокамеры (Leica DFC 320, Германия) и программы анализа изображения ImageWarp (BitFlow, США). Все экспериментальные процедуры выполнялись в полном соответствии с международными этическими нормами научных исследований. Статистическую обработку данных проводили с помощью программы Statistica 6.0 для Windows, используя параметрический и непараметрический методы (U-критерий Манна-Уитни, t-критерий Стьюдента).

Результаты и обсуждение

При сравнительном анализе действия карбапенемов на микробиоценоз толстого кишечника выявлен ряд статистически значимых изменений. Отмечалось снижение количества анаэробов в группе меропенема ($8,6 \pm 0,14$, $p < 0,05$) по сравнению с контрольной группой ($9,4 \pm 0,22$, $p < 0,05$) и группой имицинема ($9,4 \pm 0,40$, $p < 0,05$). Исследование содержания бифидобактерий показало снижение их количества в группе меропенема ($8,1 \pm 0,16$, $p < 0,05$), в отличие от контрольной группы ($9,2 \pm 0,25$, $p < 0,05$) и группы имицинема ($9,2 \pm 0,41$, $p < 0,05$). Как следствие, снижение уровня бифидобактерий приводило к достоверно значимому повышению соотношения анаэробы/бифидобактерии в группе меропенема ($1,1 \pm 0,01$, $p < 0,05$) по сравнению с контрольной группой ($1,0 \pm 0,01$, $p < 0,05$) и группой имицинема ($1,0 \pm 0,01$, $p < 0,05$). Аберрантное количество или состав бифидобактерий, возможно, – наиболее часто наблюдаемое изменение кишечной микробиоты, присутствующей при многих разных заболеваниях. Этот факт свидетельствует о важной роли популяции бифидобактерий в гомеостазе кишечника, в которых виды *Lactobacillus* играют преобладающую роль [10]. Поэтому, с одной стороны, бифидобактерии можно использовать в качестве потенциального биомаркера для понимания состояния кишечника, указывающего на предполагаемый дисбактериоз. С другой стороны, повышение уровня бифидобактерий в желудочно-кишечном тракте можно рассматривать как цель для предотвращения и/или облегчения заболеваний, связанных с микробиотой.

При изучении влияния карбапенемов на спорообразующие анаэробы было определено, что по сравнению с контрольной группой ($3,9 \pm 0,37$, $p < 0,05$) использование имицинема приводило к большему росту бактерий ($4,9 \pm 0,20$, $p < 0,05$), чем применение меропенема ($3,8 \pm 0,44$, $p < 0,05$). Прием противомикробных препаратов – основной фактор риска развития инфекции, вызванной *S. difficile* (ИКД). *S. difficile* – это грамположительная анаэробная, спорообразующая и токсин-продуцирующая бактерия, принадлежащая к роду *Clostridium* [11]. Развитию ИКД может способствовать прием любых противомикробных препаратов, но чаще – амоксициллина, цефалоспоринов 2-3 поколения, клиндамицина и фторхинолонов [12].

Отмечалось снижение лактоза-позитивных бактерий группы кишечной палочки (БГПК) ($2,4 \pm 0,20$, $p < 0,05$) в группе меропенема по сравнению с контрольной группой и группой имицинема ($3,9 \pm 0,33$ и $3,3 \pm 0,72$, $p < 0,05$), а также уменьшалось соотношение лактоза-позитивных и лактоза-негативных БГПК в группе меропенема ($0,8 \pm 0,17$, $p < 0,05$) и имицинема ($0,7 \pm 0,10$, $p < 0,05$) по сравнению с контрольной группой

($1,3 \pm 0,10$, $p < 0,05$). Кроме того, в группе имицинема отмечалось повышение титра *Proteus vulgaris* (105), видимый рост которого не был отмечен ни в контрольной группе, ни в группе меропенема.

Оценивался также эффект 10-дневного воздействия карбапенемов на стенку тонкой кишки в сравнении с контрольной группой (рис. 1).

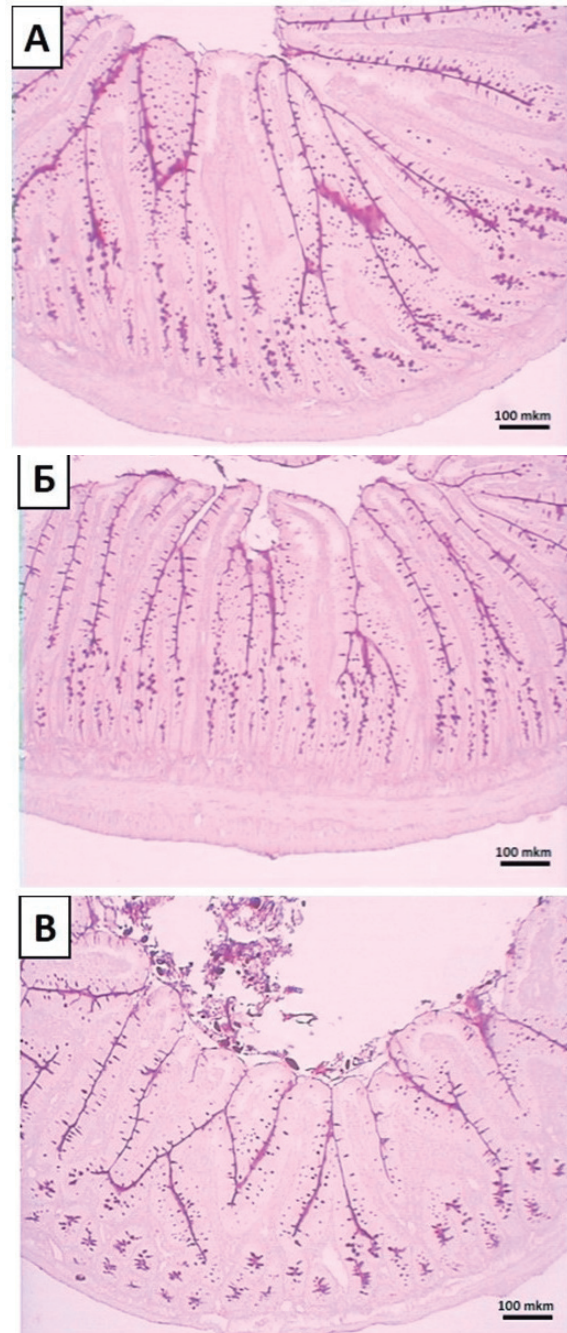


Рисунок 1. – Стенка тощей кишки. А – контрольная группа, Б – группа 2, В – группа 3. Окраска ШИК
Figure 1. – Wall of the jejunum. A – control group, B – group 2, C – group 3. CHIC staining

При сравнении группы имицинема с контрольной группой установлено, что структура тощей кишки была сходна с контрольной (рис. 1), содержание гликопротеинов в поверхностной слизи и наполненность бокаловидных клеток крипт и ворсин сравнимы с контрольной

группой, что подтверждается морфометрическими данными (таблица). У животных группы меропенема наблюдалось снижение толщины слизистой оболочки в основном за счет укорочения ворсинок (рис. 1), что также подтверждалось морфометрически (таблица). У большинства крыс данной группы общий план строения слизистой оболочки тощей кишки был сходным с контролем (рис. 2), однако у 2 животных наблюдалось укорочение и утолщение ворсин с изменением их формы (рис. 3).

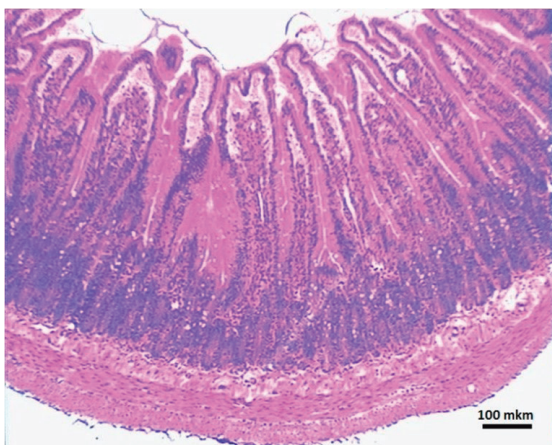


Рисунок 2. – Группа 3. Стенка тощей кишки
Figure 2. – Group 3. Wall of the jejunum

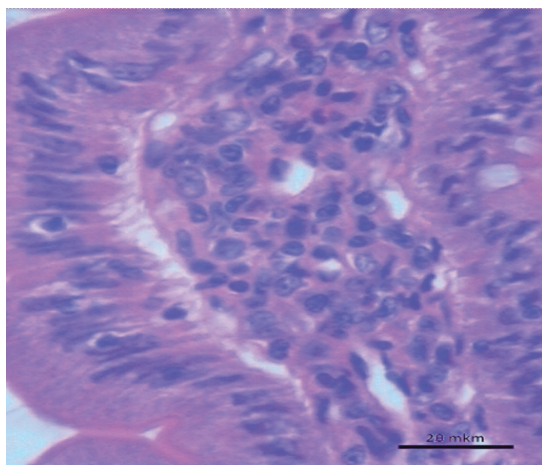


Рисунок 3. – Группа 3. Слизистая тощей кишки
Figure 3. – Group 3. The mucosa of the jejunum

У этих же крыс отмечалось усиление круглоклеточной инфильтрации стромы ворсин за счет

Таблица 1. – Морфометрические показатели слизистой оболочки тощей кишки (U-критерий Манна-Уитни)

Table 1. – Morphometric parameters of the mucous membrane of the jejunum (Mann-Whitney U-test)

Группы	Толщина слизистой оболочки, мкм Median [25,000 th; 75,000 th]	Высота ворсинок, мкм Median [25,000 th; 75,000 th]	Глубина крипт, мкм Median [25,000 th; 75,000 th]
Контроль	660,1 [645,2; 678,5]	461,4 [430,7; 477,8]	205,1 [184,7; 227,4]
Группа 2, имицинем	633,8 [606,6; 641,6]	445,4 [435,5; 480,3]	169,7 [153,5; 184,6]
Группа 3, меропнем	608,5* [586,2; 614,6]	423,7* [415,3; 431,5]	177,9 [171,9; 183,1]

*-достоверные отличия в сравнении с контролем ($p < 0,05$)

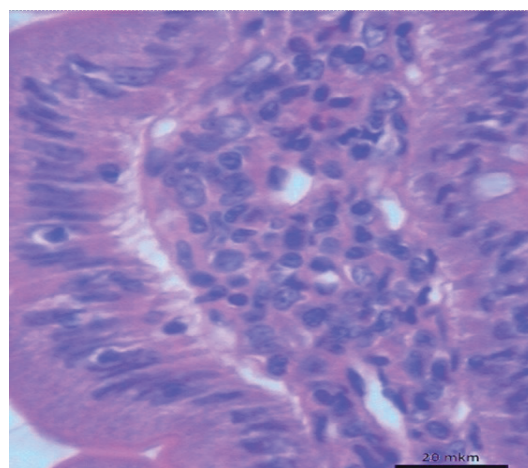


Рисунок 4. – Группа 3. Ворсинка слизистой тощей кишки
Figure 4. – Group 3. Villus of the mucous membrane of the jejunum

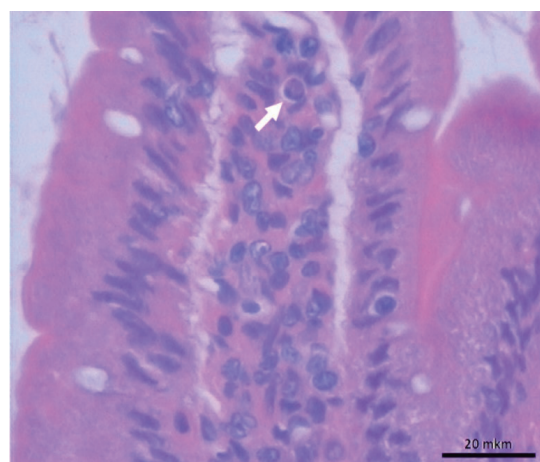


Рисунок 5. – Группа 3. Апоптотное тельце (↑) в строме ворсины слизистой тощей кишки
Figure 5. – Group 3. Apoptotic body (↑) in the villus stroma of the jejunal mucosa

присутствия лимфоцитов, а также макрофагов с крупным просветленным ядром (рис. 4), иногда среди клеток инфильтрата присутствовали апоптотные тельца (рис. 5). На таких участках наблюдалось увеличение количества интраэпителиальных лимфоцитов в эпителии ворсин (рис. 4, 5).

В целом по группе морфометрические данные также показали достоверное снижение толщины слизистой оболочки в основном за счет укорочения ворсин (таблица).

У 2 животных имело место умеренное снижение наполнения бокаловидных клеток ворсин и некоторое истончение слоя слизи на боковых поверхностях дистальных областей ворсин (рис. 1В), что свидетельствует об усилении экстрюзии слизи.

Таким образом, проведенное исследование по изучению влияния антибактериальных препаратов группы карбапенемов на крыс позволяет дать оценку изменениям в микробиоценозе и морфологии тонкого кишечника, а представленные результаты могут быть использованы (в том числе) в практической медицине с целью повышения эффективности и безопасности антибактериальной терапии.

Выводы

При сравнении с меропенемом имицинем приводил к большему росту спорообразующих анаэробов, из-за чего использование имицинема при развившейся ИКД следует ограничить.

Меропенем в большей степени влияет на снижение уровня бифидобактерий, лактоза-позитивных БГКП, чем имицинем.

У животных группы имицинема гистоструктура слизистой оболочки тощей кишки сходна с таковой в контрольной группе, в то время как в группе меропенема наблюдались воспалительные изменения стромы ворсин слизистой оболочки тощей кишки.

References

- Ventura M, O'Flaherty S, Claesson MJ, Turroni F, Klaenhammer TR, van Sinderen D, O'Toole PW. Genome-scale analyses of health-promoting bacteria: probiogenomics. *Nat Rev Microbiol.* 2009;7(1):61-71. <https://doi.org/10.1038/nrmicro2047>.
- Ley RE, Hamady M, Lozupone C, Turnbaugh PJ, Ramey RR, Bircher JS, Schlegel ML, Tucker TA, Schrenzel MD, Knight R, Gordon JL. Evolution of mammals and their gut microbes. *Science.* 2008;320(5883):1647-51. <https://doi.org/10.1126/science.1155725>.
- Chow J, Mazmanian SK. A pathobiont of the microbiota balances host colonization and intestinal inflammation. *Cell Host Microbe.* 2010;7(4):265-276. <https://doi.org/10.1016/j.chom.2010.03.004>.
- O'Hara AM, Shanahan F. The gut flora as a forgotten organ. *EMBO Rep.* 2006;7(7):688-93. <https://doi.org/10.1038/sj.embor.7400731>.
- Jandhyala SM, Talukdar R, Subramanyam C, Vuyyuru H, Sasikala M, Nageshwar Reddy D. Role of the normal gut microbiota. *World J Gastroenterol.* 2015;21(29):8787-803. <https://doi.org/10.3748/wjg.v21.i29.8787>.
- Yakubtsevich RE, Lemesh AV, Kiryachkov YuYu. Patogeneticheskie mekhanizmy formirovaniya geneticheskoy ustojchivosti k antibiotikam pri lechenii tyazhelyh infekcij v intensivnoj terapii [Pathogenetic mechanisms of development of genetic resistance to antibiotics in treatment of severe infections in intensive care units]. *Zhurnal Grodnenskogo gosudarstvennogo medicinskogo universiteta* [Journal of the Grodno State Medical University]. 2021;19(3):255-262. edn: RTQHG. <https://doi.org/10.25298/2221-8785-2021-19-3-255-262>. (Russian).
- Sonnenburg JL, Xu J, Leip DD, Chen CH, Westover BP, Weatherford J, Buhler JD, Gordon JL. Glycan foraging in vivo by an intestine-adapted bacterial symbiont. *Science.* 2005;307:1955-1959. <https://doi.org/10.1126/science.1109051>.
- Sheybak VM, Nikolaeva IV, Pavlyukovec AYU. Mikrobiocenoz tolstogo kishechnika i sodержanie svobodnyh aminokislot v mikrobnno-tkanevom komplekse krysa. *Vestnik Vitebskogo gosudarstvennogo medicinskogo universiteta.* 2014;13(3):50-58. edn: SNIXMF (Russian).
- Armstrong T, Fenn SJ, Hardie KR. JMM Profile: Carbapenems: a broad-spectrum antibiotic. *J Med Microbiol.* 2021;70(12):001462. <https://doi.org/10.1099/jmm.0.001462>.
- Guarner F, Khan AG, Garisch J, Eliakim R, Gangl A, Thomson A, Krabshuis J, Lemair T, review team; Kaufmann P, de Paula JA, Fedorak R, Shanahan F, Sanders ME, Szajewska H, Ramakrishna BS, Karakan T, Kim N, invited outside experts. Probiotics and Prebiotics. World Gastroenterology Organisation Global Guidelines. Geneva: World Gastroenterology Organisation; 2011. 28 p.
- Weese JS. Clostridium difficile in food--innocent bystander or serious threat. *Clin Microbiol Infect.* 2010;16(1):3-10. <https://doi.org/10.1111/j.1469-0691.2009.03108>.
- McDonald LC, Gerding DN, Johnson S, Bakken JS, Carroll KC, Coffin SE, Dubberke ER, Garey KW, Gould CV, Kelly C, Loo V, Shaklee Sammons J, Sandora TJ, Wilcox MH. Clinical Practice Guidelines for Clostridium difficile Infection in Adults and Children: 2017 Update by the Infectious Diseases Society of America (IDSA) and Society for Healthcare Epidemiology of America (SHEA). *Clin Infect Dis.* 2018;66(7):e1-e48. <https://doi.org/10.1093/cid/cix1085>.

Конфликт интересов. Авторы заявляют об отсутствии конфликта интересов.

Финансирование. Исследование проведено без спонсорской поддержки.

Соответствие принципам этики. Исследование одобрено локальным этическим комитетом.

Сведения об авторах:

Шейбак Владимир Михайлович, д-р мед. наук, проф., Гродненский государственный медицинский университет, e-mail: VSheibak@gmail.com, ORCID: 0000-0001-6829-447X

Лемеш Антон Викторович; Гродненский государственный медицинский университет; e-mail: anton_lemesh@mail.ru
Николаева Ирина Владимировна, Гродненский государственный медицинский университет;

Якубцевич Руслан Эдвардович; д-р мед. наук, доцент; Гродненский государственный медицинский университет; e-mail: jackruslan@tut.by; ORCID: 0000-0002-8699-8216

Островская Оксана Борисовна, канд. мед. наук, доц.; Гродненский государственный медицинский университет;

Conflict of interests. The authors declare no conflict of interests.

Financing. The study was performed without external funding.

Conformity with principles of ethics. The study was approved by the local ethics committee.

Information about the authors

Sheibak V. M., PhD, MD (Medicine), Professor, Grodno State Medical University, e-mail: VSheibak@gmail.com, ORCID: 0000-0001-6829-447X.

Lemesh A. V., Grodno State Medical University; e-mail: anton_lemesh@mail.ru

Nikolaeva I. V., Grodno State Medical University;
Yakubtsevich R. E., PhD, MD (Medicine), Associate Professor, Grodno State Medical University; e-mail: jackruslan@tut.by; ORCID: 0000-0002-8699-8216

Ostrovskaya O. B., PhD (Medicine), Associate Professor, Grodno State Medical University;

Поступила: 02.02.2023

Принята к печати: 14.03.2023

Received: 02.02.2023

Accepted: 14.03.2023