

## СОВРЕМЕННЫЙ ВЗГЛЯД НА ПРОБЛЕМУ ОЖИРЕНИЯ И ВАРИАНТЫ ЕГО ХИРУРГИЧЕСКОГО ЛЕЧЕНИЯ

<sup>1</sup>Е. И. Макаревич, <sup>1</sup>В. В. Кудло, <sup>1</sup>И. Г. Жук, <sup>2</sup>Д. Ф. Якимович

<sup>1</sup>Гродненский государственный медицинский университет, Гродно, Беларусь

<sup>2</sup>Гродненская университетская клиника, Гродно, Беларусь



*В обзоре рассматривается проблема ожирения и варианты его хирургической коррекции, основываясь на данных литературы. Кроме того, определяются условия и техника их выполнения, положительные и отрицательные стороны, а также перспектива и целесообразность использования на современном уровне развития бариатрической хирургии.*

**Ключевые слова:** бариатрическая хирургия, ожирение, хирургическое лечение ожирения.

## CURRENT APPROACH TO OBESITY AND ITS SURGICAL TREATMENT OPTIONS

<sup>1</sup>E. I. Makarevich, <sup>1</sup>V. V. Kudlo, <sup>1</sup>I. G. Zhuk, <sup>2</sup>D. F. Yakimovich

<sup>1</sup>Grodno State Medical University, Grodno, Belarus

<sup>2</sup>Grodno University Clinic, Grodno, Belarus

*This literature-based review highlights the problem of obesity and its surgical treatment options. In addition, there have been determined the factors affecting surgical decision-making and the choice of techniques applied, positive and negative aspects of surgical options in question, as well as prospects and advisability of their use at the current level of bariatric surgery development.*

**Keywords:** bariatric surgery, obesity, surgical treatment.

### Автор, ответственный за переписку:

Макаревич Евгений Иосифович, Гродненский государственный медицинский университет, e-mail: makar9329@mail.ru

### Corresponding author:

Makarevich Evgenij, I., Grodno State Medical University, e-mail: makar9329@mail.ru

**Для цитирования:** Современный взгляд на проблему ожирения и варианты его хирургического лечения / Е. И. Макаревич, В. В. Кудло, И. Г. Жук, Д. Ф. Якимович // Гепатология и гастроэнтерология. 2024. Т. 8, № 1. С. 18-24. <https://doi.org/10.25298/2616-5546-2024-8-1-18-24>.

**For citation:** Makarevich EI, Kudlo VV, Zhuk IG, Yakimovich DF. Modern view at the problem of obesity and options for its surgical treatment. Hepatology and Gastroenterology. 2024;8(1):18-24. <https://doi.org/10.25298/2616-5546-2024-8-1-18-24>.

### Введение

Ожирение – хроническое прогрессирующее нарушение обмена веществ, характеризующееся избыточным накоплением жировой ткани. При отсутствии лечения оно имеет рецидивный характер и представляет угрозу здоровью, а также становится основным фактором риска ряда других хронических заболеваний. Основным критерий, позволяющий оценить степень данного заболевания, – индекс массы тела (ИМТ).

Среди причин развития ожирения важнейшее место занимает профицит калорий, связанный в основном с высококалорийным питанием и малоподвижным образом жизни. Важным фактором признана также наследственная предрасположенность. Известно, что ИМТ на 40-70% зависит от наследственных факторов. Наследственная предрасположенность к развитию ожирения реализуется под действием ряда причин: высококалорийная диета, увеличенный размер порций, нарушение режима питания, малоподвижный образ жизни, хронический стресс, а также расстройства пищевого поведения [1].

Ожирение представляет серьезный риск для здоровья и приводит к развитию тяжелых заболеваний. Сахарный диабет 2-го типа (СД2), артериальная гипертензия, ишемическая болезнь сердца, инфаркт миокарда, злокачественные опухоли, остеоартрит с выраженными функциональными нарушениями, дислипидемии, желчнокаменная болезнь и другие заболевания, сопровождающие ожирение, приводят к снижению трудоспособности, ранней инвалидизации и сокращению продолжительности жизни пациентов.

По данным ВОЗ, в 2016 г. в мире более 1,9 млрд взрослых имели избыточную массу тела, из них около 650 млн страдали ожирением. Среди мужского пола доля лиц с ожирением составляла 11%, среди женщин – 15%. По прогнозам: к 2030 г. 60% населения мира могут иметь избыточную массу тела или ожирение [1]. В Республике Беларусь избыточным весом страдают около 53% населения, с диагнозом «ожирение» на медицинском учете состоят свыше 10 тысяч человек [2].

Морбидное ожирение – это ожирение с ИМТ  $\geq 35$  кг/м<sup>2</sup> при наличии заболеваний, связанных с

ожирением, или ожирение с ИМТ  $\geq 40$  кг/м<sup>2</sup> вне зависимости от присутствия сопутствующей патологии [1].

Основной метод лечения ожирения – консервативная терапия. Она включает изменение образа жизни, диетотерапию, физическую активность. Однако для большинства пациентов с морбидным ожирением изменение питания на длительный период времени становится невыполнимой задачей [3]. В связи с этим во всем мире в последние десятилетия стали широко применяться хирургические методы лечения тяжелых форм ожирения. В хирургии появился раздел по лечению ожирения и его осложнений – бариатрическая хирургия (от греческого *baros* – вес, *iatros* – врач). Оперативные вмешательства изменяют пищеварительную систему пациента таким образом, чтобы организм потреблял и (или) усваивал значительно меньше калорий, что способствует снижению веса [4].

**Цель бариатрической хирургии** – не просто уменьшение веса пациента, но также создание благоприятных метаболических эффектов, перехода ожирение-ассоциированных заболеваний в стадию ремиссии. В настоящее время она признана самым эффективным способом борьбы с ожирением. Статистически бариатрическая хирургия существенно сокращает частоту развития сопутствующих ожирению заболеваний, уровень смертности и существенно снижает финансовые затраты на лечение заболеваний, связанных с ожирением [5].

Бариатрическая хирургия стала развиваться с 1952 г., когда шведский хирург В. Хенриксон с целью снижения веса выполнил удаление участка тонкой кишки [6]. Несмотря на положительный результат, дальнейшего распространения она не нашла. Однако это задало направление для развития исследований. В эксперименте на собаках выполнялось выключение разных отделов тонкой кишки, что позволило установить наличие механизма мальабсорбции в дистальных отделах тонкой кишки [6]. В клинической практике первым вариантом шунтирующей операции в 1963 г. предложено выключение большей части тощей и всей подвздошной кишки с наложением анастомоза между начальными отделами тощей и поперечным отделом ободочной кишки [6].

В дальнейшем это привело к развитию разных методик и модификаций, включающих регулируемое и нерегулируемое бандажирование желудка, еюноилеальное шунтирование, вертикальную бандажированную гастропластику, гастропликацию и другие [7].

Развитие малоинвазивных вмешательств повлияло и на развитие бариатрических операций. С начала 90-х гг. прошлого века к лапароскопическим технологиям были адаптированы практически все применяемые в бариатрической хирургии оперативные вмешательства.

В Республике Беларусь хирургические вмешательства у пациентов с ожирением регламентированы клиническим протоколом «Диагностика и лечение пациентов с ожирением (взрослое население)». В них установлено, что показанием к оперативному лечению становятся преимущественно ИМТ  $>40$  кг/м<sup>2</sup> у пациентов в возрасте 18-60 лет при неэффективности изменения образа жизни, а также ИМТ  $>35$  кг/м<sup>2</sup> при наличии отягощающих заболеваний в виде СД2, синдрома апноэ во сне, артериальной гипертензии, остеоартрита с выраженными функциональными нарушениями и других.

К основным противопоказаниям для хирургической терапии относят обострение язвенной болезни желудка и 12-перстной кишки, онкологические заболевания с продолжительностью ремиссии менее 5 лет, психические расстройства, злоупотребление психоактивными веществами, беременность, необходимость длительного приема нестероидных противовоспалительных средств, тяжелые необратимые изменения со стороны жизненно важных органов, иные состояния.

Решение о выполнении бариатрической операции должно приниматься пациентом и мультидисциплинарной командой врачей, включающей эндокринолога, хирурга, терапевта или кардиолога, диетолога, психиатра, при необходимости других специалистов, с детальной оценкой соотношения возможной пользы и риска у конкретного пациента [5].

Для минимизации интраоперационных и послеоперационных осложнений пациентам с ожирением рекомендуется проведение полного спектра обследований и проведение предоперационной подготовки, которая включает: снижение массы тела перед операцией, коррекцию вентиляционных и гемодинамических нарушений, компенсацию обменных и метаболических нарушений; оценку состояния глубоких вен нижних конечностей методом ультразвуковой доплерометрии; женщинам репродуктивного возраста – использование контрацепции на этапе подготовки к операции и в течение 12-24 месяцев после операции [5].

**Виды операций.** Бариатрические операции условно разделены на 3 группы: рестриктивные – ограничивающие объем потребляемой пищи; мальабсорбтивные – направленные на уменьшение площади всасывания в кишечнике; комбинированные [8].

Эффект оперативного вмешательства может достигаться разными механизмами:

– рестриктивный компонент – за счет хирургических манипуляций происходит уменьшение объема желудка, что приводит к снижению потребления пищи вследствие быстрого насыщения ее меньшим объемом;

– мальабсорбционный компонент – уменьшение площади всасывания тонкой кишки за счет ее шунтирования;

– изменение уровней грелина и лептина – при удалении грелинпродуцирующей зоны желудка у пациентов снижается аппетит;

– инкретиновый эффект – глюкагон-подобный пептид 1 играет роль во влиянии бариатрических операций на течение сахарного диабета 2 типа; шунтирование проксимальных отделов кишечника может компенсировать гуморальные нарушения, вызывая соответствующий инсулиновый ответ [8];

– микробиотический – доказано сочетание ожирения и неблагоприятной колонизации кишечной микрофлоры; после операций с шунтирующим компонентом отмечается выраженное изменение микробиоты;

– уменьшение количества Prevotellaceae, Bacteroidetes, Archea, Firmicutes и увеличение соотношения Bacteroidetes, Prevotella и  $\gamma$ -протеобактерий, которые обусловлены изменениями макронутриентного состава пищи, уровня pH и анатомическими перестройками [9].

Однако применяемая классификация в настоящее время не полностью отражает все механизмы действия и метаболические эффекты. Выбор оперативного пособия до сих пор четко не определен и учитывает возраст, степень ожирения, наличие ассоциированных с ним патологических состояний, психотип пациента, его приверженность к лечебным рекомендациям и другие аспекты, но зачастую решающее значение в выборе оперативного пособия придается личному опыту и профессиональным пристрастиям хирурга [10].

Представляем перечень и общие принципы выбора современных бариатрических вмешательств, эффективность которых подтверждена многочисленными исследованиями с высоким уровнем доказательности: регулируемое бандажирование; продольная резекция желудка; гастрощунтирование; билиопанкреатическое шунтирование с выключением двенадцатиперстной кишки и с единственным дуодено-илеостомозом (модификация SADI); гастропликация; мини-гастрощунтирование; установка внутрижелудочного баллона [5].

В мировой статистике операций на долю гастрощунтирования на петле по Ру приходится 41,9%, рукавной резекции желудка – 32,6%, мини-гастрощунтирования – 5,0% и бандажирования желудка – 12,1% [11].

**Бандажирование желудка.** В середине 70-х гг. американские хирурги Л. Вилкинсон и О. Пелосо из университета Нью-Мексико предложили вариант рестриктивной операции для лечения избыточной массы тела. Методика заключалась в обертывании желудка от гастроэзофагеального перехода до антрального отдела сеткой из

хирургического полиэстера или полипропилена. Данный способ из-за сложности не нашел широкого применения, однако дал начало новому направлению в хирургии ожирения, получившему общее название «бандажирование желудка» [7].

Шведские хирурги К. Колле и И. Наслунд стали применять бандажирование желудка с помощью полосок из хирургических полимерных протезов. Однако уже к середине 80-х гг. прошлого века установлены явные недостатки этих операций: пролежни с перфорацией стенки желудка, интенсивный фиброзный процесс с сужением соустья между частями желудка, приводящий к тяжелой дисфагии. Для уменьшения частоты осложнений стали использовать кольца из силикона, однако и этот опыт оказался неудачным [7].

Первые результаты применения регулируемого желудочного бандажа были весьма обнадеживающими, но с течением времени стали очевидны недостатки – смещение бандажа и дилатация «маленького желудка» [7].

В 1993 г. практически одновременно тремя независимыми группами европейских хирургов во главе с М. Морино (Италия), М. Белачевым и Г. Кадиере (Бельгия) было выполнено лапароскопическое регулируемое бандажирование желудка. Развитие данного варианта операции позволило снизить частоту вышеуказанных осложнений [7].

На современном этапе регулируемое бандажирование проводится при помощи специальных регулируемых манжет, разделяющих желудок на две части по типу «песочных часов» с формированием в субкардии малой верхней части желудка объемом 10-15 мл. Манжета регулируется путем инъекционного заполнения или опорожнения, что позволяет изменять диаметр соустья между частями желудка [5].

Ход операции предусматривает формирование небольшого отверстия в желудочно-диафрагмальной связке с формированием позадижелудочного «тоннеля». Последовательно через сформированный «тоннель» застегивается бандаж. Имплантация бандажа производится над сальниковой сумкой максимально высоко и дистальнее пищеводно-желудочного перехода со стороны малой кривизны.

Данная операция сохраняет непрерывность пищеварительного тракта, вызывает раннее насыщение за счет стимуляции барорецепторов верхней части желудка во время еды. Кроме того, дает возможность регулировать процесс снижения массы тела, не нарушает комфорта питания, хорошо переносится пациентами и снижает сроки восстановления трудоспособности. Ожидаемая потеря избыточной массы тела в среднем составляет около 50-60% от ее исходного уровня [3]. Общая частота осложнений достигает 13%, летальность – 0,11% [11]. На сегодняшний день бандажирование выпол-

няется реже, так как у более чем половины пациентов отсутствует стабильный долгосрочный эффект в виде повторного набора веса, а также имеется высокий риск смещения, механического повреждения пищевода или желудка, наличия пролежней, раннее эрозирование бандажа, инфицирование кольца или порта, неправильное позиционирование кольца и слиппаж [4, 11].

**Продольная резекция желудка.** Продольная резекция желудка впервые описана в 1988 г. как рестриктивный этап технически сложного билиопанкреатического шунтирования [4]. В начале 90-х гг. 20 века Д. Джонстоном предложен первый оригинальный вариант продольной гастропластики, ставший прообразом продольной резекции желудка.

В связи со сложностью лапароскопического выполнения желудочного и билиопанкреатического шунтирования и высокими рисками осложнений у пациентов со сверхожирением было предложено выполнять оперативное вмешательство в два этапа, первый из которых – продольная рукавная резекция желудка. Впервые подобная операция выполнена в 2000 г. в Нью-Йорке Д. Реганом [7].

Суть операции заключается в формировании желудочной трубки объемом 60-150 мл путем удаления большей части желудка в зоне большой кривизны в продольном направлении при помощи хирургических шовителей с сохранением кардиального сфинктера и привратника [5].

Оперативный прием осуществляется путем мобилизации желудка по большой кривизне, отступая от привратника 3-4 см в проксимальном направлении. Вдоль малой кривизны выполняют прошивание на ширину калибровочного зонда с сохранением привратника и кардиального сфинктера. В конце операции возможна интракорпоральная перитонизация ручным обвивным швом всей линии аппаратной резекции или выполнение пробы контроля гемостаза с повышением артериального давления.

Данная операция становится операцией выбора у пациентов с относительно умеренным избытком веса (ИМТ от 35 до 45 кг/м<sup>2</sup>). Она позволяет сохранить кардиальный сфинктер и привратник, в отличие от бандажирования желудка и балонирования, а также не оставляет в организме инородного материала. Средний процент потери избыточной массы тела после продольной резекции желудка находится на уровне 60-75% [3]. Безусловные преимущества также – удаление грелинпродуцирующей зоны желудка и уменьшение аппетита. Кроме того, по некоторым данным, происходит увеличение секреции глюкагоноподобного пептида-1 и пептида поджелудочной железы L-клетками подвздошной кишки, что позволяет рассматривать продольную резекцию желудка как альтернативу гастрощунтированию при лечении пациентов с СД2.

Общая частота осложнений рукавной резекции желудка составляет 13%, послеоперационная летальность – 0,5% [11]. Несостоятельность швов культи желудка отмечается в 1,0-2,7% случаев, железодефицитная анемия – до 16,3%, рефлюкс-эзофагит – до 15%, кровотечение из линии механических швов – 3,5%. Описано развитие запоров, демпинг-синдрома и метаболических отклонений (недостаток витамина B12, железа, кальция) [3, 4, 11].

Таким образом благодаря технической простоте, малому числу осложнений и отсутствию белковых и электролитных нарушений в послеоперационном периоде, продольная резекция желудка сочетает в себе как стойкое снижение избыточной массы тела, так и надежный контроль основных метаболических нарушений, возникающих при морбидном ожирении [10].

**Гастрощунтирование.** В 1966 г. Е. Мэсон впервые предложил операцию гастрощунтирования [6]. Суть операции заключается в уменьшении объема желудка до 100-150 мл путем его горизонтального пересечения и шунтирования из пищеварения большей части желудка, двенадцатиперстной кишки и начальных отделов тощей кишки.

Методику желудочного шунтирования развил в своей работе У. Гриффин, предложив восстановление непрерывности пищеварительного тракта в варианте по Ру [7]. Модификация устранила рефлюкс желчи в малый желудок, уменьшила натяжение гастроэюнального анастомоза и риск его несостоятельности, а также добавила мальабсорбтивный компонент. В 1983 г. американский хирург Ж. Торрес с коллегами разработали и описали собственный метод операции. Суть его состояла в формировании маленького резервуара из кардиального отдела желудка по малой кривизне за счет наложения аппаратных швов без отсечения основной части органа [7].

Желудочное шунтирование в современной модификации предусматривает создание в кардиальном отделе «малого желудка» объемом до 20-30 мл при помощи хирургических шовителей, а также формирование анастомоза между малой частью желудка и тонкой кишкой, выключенной по Ру. При этом производится выключение из пассажа пищи большей части желудка, 12-перстной и начального отдела тощей кишки. В зависимости от длины выключаемого сегмента тонкой кишки гастрощунтирование может выполняться в стандартном варианте (алиментарная петля – 60 см, билиопанкреатическая петля – 30 см), на длинной петле (алиментарная петля – 150-200 см) или очень длинной петле (с алиментарной петлей длиной 200-250 см), выключенной по Ру. Малая часть желудка для усиления рестриктивного компонента может укрепляться лентой либо силиконовым кольцом [5].



**Билиопанкреатическое шунтирование с выключением 12-перстной кишки, а также с единственным дуодено-илеоанастомозом (модификация SADI – Single Anastomosis Duodeno-Ileal).** Н. Скопинаро в 1979 г. применил комбинированную операцию – билиопанкреатическое шунтирование (БПШ) [12]. Суть операции состояла в резекции дистального отдела желудка в модификации Ру. Отводящая петля тонкой кишки имела длину 250 см от илеоцекального угла. Проксимальная часть тонкой кишки (билиопанкреатическая) соединялась посредством анастомоза с алиментарным отрезком на расстоянии 200 см от желудка и 50 см от слепой кишки [7]. В настоящее время БПШ признано самой эффективной бариатрической операцией, влияющей на метаболический синдром [6].

С конца 80-х гг. прошлого века продолжала развиваться операция БПШ. Независимо друг от друга П. Марсо и Д. Хессои разработали методику, получившую название «билиопанкреатическое шунтирование с выключением 12-перстной кишки» [7]. Она включает продольную резекцию желудка с использованием швистелей, сохранением кардиального сфинктера и привратника, а также формированием культи желудка объемом 100-300 мл. Из пассажа пищи выключается часть 12-перстной кишки, а также практически вся тощая кишка. Накладывается анастомоз между начальным отделом 12-перстной кишки с подвздошной кишкой и межкишечный анастомоз по Ру. Тонкая кишка таким образом разделяется на 3 сегмента (алиментарную петлю длиной 200-250 см, общую петлю (длиной 50-120 см) и билиопанкреатическую петлю (остальной сегмент тонкой кишки) [5].

Операция в модификации SADI, в ходе которой продольная резекция желудка дополняется наложением лишь одного дуоденоилеоанастомоза «конец в бок» между начальным отделом 12-перстной кишки и подвздошной кишкой в 250-300 см от илеоцекального угла, позволяет уменьшить продолжительность вмешательства и снизить число осложнений [10].

Данная группа операций технически наиболее сложна, но в то же время и наиболее эффективна для лечения морбидного ожирения и СД2 [3]. Она сочетает в себе рестриктивный и мальабсорбтивный компоненты, при этом последний – основной. Оперативные вмешательства этой группы нормализуют липидный обмен, сохраняют комфортное питание, независимость от строгих диет и ожидаемо снижают массу тела на 75-80% от исходного избытка [3]. Мальабсорбтивный эффект в позднем послеоперационном периоде может приводить к белковой недостаточности у 3-18% пациентов, дефициту минералов и витаминов у 61-69% пациентов. В связи с этим требуется ежедневный прием витаминно-минеральных комплексов, а также био-

химический контроль эффективности питания в течение всей жизни. Техническая сложность оперативного приема, необходимость тщательной предоперационной подготовки пациента, хирурга и анестезиолога, а также значительное число послеоперационных осложнений ограничивают применение данной операции [10].

**Гастропликация.** В 1976 г. американским хирургом Л. Третбаром выполнено уменьшение объема желудка за счет инвагинации его части в просвет органа. Методика получила название «гастропликация», но до начала XXI в. операция не получила широкого распространения [7]. Гастропликация может применяться как повторная операция, если ранее объем желудка был уменьшен в результате продольной резекции желудка или другого варианта рестриктивной операции [5].

Оперативный прием основан на мобилизации желудка со стороны большой кривизны и наложении интракорпоральных вворачивающих швов на большую кривизну желудка, что обеспечивает уменьшение его объема.

Метод относительно прост в исполнении и обладает низкой стоимостью оперативного приема, однако в послеоперационном периоде могут возникать несостоятельность швов, развиваться тошнота и рвота, которые наблюдаются практически у всех пациентов до 48 часов после операции и могут сохраняться до 1 месяца и более [11]. По статистике через 3 месяца до 20% пациентов отмечают повторный набор веса, а в отдаленном периоде более 82% пациентов нуждаются в повторной бариатрической операции [4].

**Минигастрошунтирование.** В 1997 г. американский хирург Р. Рутледж разработал технику лапароскопического желудочного шунтирования с формированием только одного анастомоза. Методика получила название «минигастрошунтирование» [7]. Эта операция – одна из разновидностей желудочного шунтирования, основана на формировании узкой продольной трубки от угла желудка с последующим формированием одного анастомоза между сформированной желудочной трубкой и тонкой кишкой, обычно на расстоянии 200-250 см от связки Трейтца [5].

Методика позволяет уменьшить продолжительность операции, ее стоимость и снизить частоту несостоятельности швов анастомоза в сравнении с обычным вариантом гастрощунтирования [10].

Операция приводит к ускоренному поступлению пищи в дистальный отдел тонкой кишки и развитию инкретинового эффекта, имеет высокие показатели снижения избыточной массы тела и относительно низкий процент повторного набора веса (15-35%) в отдаленном периоде. Многие специалисты считают желудочное шунтирование «золотым стандартом» бариатрической хирургии ввиду высокой степени контроля

гипергликемии у пациентов с СД2 (у 42-95%). Мальабсорбтивный механизм действия приводит к развитию гипоальбуминемии у 5-13% пациентов, снижению уровня витаминов и микроэлементов (до 12,5-54,4% пациентов) и может привести к возникновению железодефицитной анемии и тяжелых нарушений кальциево-фосфорного обмена [10].

В послеоперационном периоде нужен тщательный контроль макро- и микронутриентов с включением в рацион высокого содержания белка, приема комплекса витаминов и микроэлементов в течение всей жизни. Общая частота осложнений в раннем послеоперационном периоде мини-гастрошунтирования достигает 2,7% [11]. У ряда пациентов возможно появление демпинг-синдрома с развитием диареи, гиперперистальтики, вегетативных реакций, несостоятельности швов, язв анастомоза или тонкой кишки (до 16%), стенозов (до 20%), обструкции анастомоза, острого расширения желудка, тонкокишечной непроходимости, кровотечения, малигнизации [3, 10].

#### **Установка внутрижелудочного баллона.**

В 1981 г. для устранения избыточной массы тела датские эндокринологи из университета Копенгагена О. Нибен и Х. Харбо предложили применение внутрижелудочных баллонов [7]. Прототип современных силиконовых внутрижелудочных баллонов разработан Ф. Гау. В дальнейшем было предложено много вариантов желудочных баллонов, различающихся конструктивно, но созданных по одинаковым принципам: инертность и прочность материала изготовления, рентгенологическая контрастность, способность к регулировке объема [7]. Благодаря его нали-

чию в желудке происходит уменьшение количества употребляемой пищи и как итог – снижение веса. Современные виды баллонов рассчитаны на применение сроком до 6 месяцев, после чего имплант должен быть удален [5].

Установка баллона проводится с использованием специализированной системы доставки. Далее осуществляется эндоскопический контроль расположения баллона путем заполнения физиологическим раствором, подкрашенным красителем, в объеме 500-700 мл. Выполняется контрольная эндоскопия для оценки расположения баллона и отсутствия его повреждения.

В результате вмешательства теряется 10-20% избыточной массы тела. В настоящее время установка внутрижелудочного баллона – составная часть комплексного консервативного лечения у комплаентных пациентов с ИМТ до 35 кг/м<sup>2</sup>, отсутствием заболеваний желудка и 12-перстной кишки и желудочно-пищеводного рефлюкса или становится важным методом предоперационной подготовки у пациентов с высокой коморбидностью, преимущественно с ИМТ больше 50 кг/м<sup>2</sup> [10].

#### **Выводы**

Анализируя вышеперечисленное, необходимо отметить, что бариатрические операции – не гарантия устойчивого снижения массы тела и избавления от осложнений морбидного ожирения, требуют больших усилий как от врачей, так и от пациентов. На современном этапе развития бариатрической хирургии важнейшим аспектом остается индивидуальный подход в определении показаний к тому или иному виду операции.

#### **References**

1. Dedov II, Mokrysheva NG, Melnichenko GA, Troshina EA, Mazurina NV, Ershova EV, Komshilova KA, Andreeva EN, Antsiferov MB, Biriukova EV, Bordan NS, Vagapova GR, Volkova AR, Volkova NI, Volynkina AP, Dzgoeva FK, Kiseleva TP, Neimark AE, Romantsova TI, Ruiatkina LA, Suplotova LA, Khalimov YuSh, Yashkov YU. Obesity. *Consilium Medicum*. 2021;23(4):311-325. doi: 10.26442/20751753.2021.4.200832. edn: GYUVLJ. (Russian).
2. Doroh NN, Bogdan VG. Bariatricheskije operacii v lechenii morbidnogo ozhirenija. *Surgery. East Europe*. 2012;3(3):335-336. edn: PBJAPT. (Russian).
3. Klyarytskaya IL, Stilidi EI, Maksimova EV. Morbid obesity and associated pathology: algorithm for the management of patients. *Crimean Journal of Internal Diseases*. 2015;1(24):43-48. edn: UYNJXP. (Russian).
4. Golub VA, Kosivtsov OA, Bublikov AE, Ilevlev VA. Bariatric surgery: modern view (Review). *Journal of Volgograd State Medical University*. 2022;19(3):14-19. doi: 10.19163/1994-9480-2022-19-3-14-19. edn: RZNRPV. (Russian).
5. Dedov II, Melnichenko GA, Shestakova MV, Troshina EA, Mazurina NV, Shestakova EA, Yashkov Yul, Neimark AE, Birykova EV, Bondarenko IZ, Bordan NS, Dzgoeva FH, Ershova EV, Komshilova KA, Mkrumyan AM, Petunina NA, Romantsova TI, Starostina EG, Strongin LG, Suplotova LA, Fadeev VV. Morbid obesity treatment in adults. *Obesity and Metabolism*. 2018;15(1):53-70. doi: 10.14341/OMET2018153-70. edn: OJUNNF. (Russian).
6. Galagudza MM, Neimark AE, Kornushin OV. Metabolic surgery: from history to real achievements. *Experimental and Clinical Gastroenterology*. 2022;198(2):86-102. doi: 10.31146/1682-8658-ecg-198-2-86-102. edn: SVBVLJ. (Russian).
7. Vasilevsky DI, Sedletsky Yul, Anisimova KA, Davletbaeva LI. History of surgical treatment of obesity and metabolic disorders. *Pediatrician (St. Petersburg)*. 2018;9(4):87-104. doi: 10.17816/PED9487-104. edn: VKHOIQ. (Russian).
8. Nejmark AE, Sedleckij Jul, Anisimova KA. Metabolicheskiye efekty bariatricheskikh operacij. *Grekov's Bulletin of Surgery*. 2013;172(6):104-107. edn: RPXDSD. (Russian).
9. Fried M, Yumuk V, Oppert JM, Scopinaro N, Torres A, Weiner R, Yashkov Y, Frühbeck G. Interdisciplinary European guidelines on metabolic and bariatric surgery. *Obes Surg*. 2014;24(1):42-55. doi: 10.1007/s11695-013-1079-8.
10. Balandov SG, Vasilevskii DI, Anisimova KA, Hamid ZM, Shkredov DV. Principles for choosing bariatric interventions (review of literature). *The Scientific Notes of Pavlov University*. 2020;27(4):38-45. doi: 10.24884/1607-4181-2020-27-4-38-45. edn: XTLMWD. (Russian).
11. Hlinnik AA, Aulas SD, Stebounov SS, Rummo OO, Hermanovich VI. Bariatric Surgery for Morbid Obesity. *Surgery News*. 2021;29(6):662-670. doi: 10.18484/2305-0047.2021.6.662. edn: HURIBP. (Russian).
12. Scopinaro N, Gianetta E, Civalieri D, Bonalumi U, Bachi V. Bilio-pancreatic bypass for obesity: II. Initial experience in man. *Br J Surg*. 1979;66(9):618-20. doi: 10.1002/bjs.1800660906.

**Конфликт интересов.** Авторы заявляют об отсутствии конфликта интересов.

**Финансирование.** Исследование проведено без спонсорской поддержки.

**Сведения об авторах:**

Макаревич Евгений Иосифович, Гродненский государственный медицинский университет, e-mail: makar9329@mail.ru, ORCID: 0009-0004-8865-9260

Кудло Виктор Валентинович, канд. мед. наук, доцент, Гродненский государственный медицинский университет, e-mail: kudloviktor@gmail.com, ORCID: 0000-0001-8587-5671

Жук Игорь Георгиевич, д-р мед. наук, профессор, Гродненский государственный медицинский университет, e-mail: mailbox@grsmu.by, ORCID: 0000-0002-8542-6769

Якимович Дмитрий Францевич, Гродненская университетская клиника, e-mail: surgeonrodno@gmail.com, ORCID: 0009-0003-8997-8987

**Conflict of interest.** The authors declare no conflict of interest.

**Financing.** The study was performed without external funding.

**Information about authors:**

Makarevich Evgenij, I., Grodno State Medical University, e-mail: makar9329@mail.ru, ORCID: 0009-0004-8865-9260

Kudlo Viktor V., PhD (Medicine); Associate Professor, Grodno State Medical University, e-mail: kudloviktor@gmail.com, ORCID: 0000-0001-8587-5671

Zhuk Igor G., PhD, MD (Medicine), Professor; Grodno State Medical University, e-mail: mailbox@grsmu.by, ORCID: 0000-0002-8542-6769

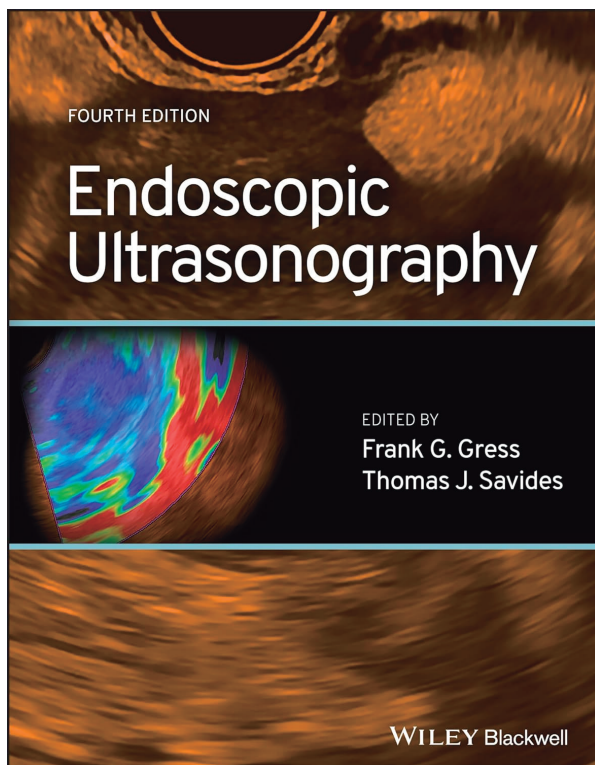
Yakimovich Dmitry F., Grodno University Clinic, e-mail: surgeonrodno@gmail.com, ORCID: 0009-0003-8997-8987

Поступила: 04.04.2024

Принята к печати: 11.04.2024

Received: 04.04.2024

Accepted: 11.04.2024



Endoscopic Ultrasonography / ed.: F. G. Gress, T. S. Savides. – 4th ed. – New York : Wiley-Blackwell, 2024. – 320 p.

*Endoscopic ultrasonography, or EUS, has evolved over more than three decades of use to become an indispensable technique not only for diagnosing and staging a range of gastrointestinal conditions, but also for performing interventional endoscopic procedures. It has become a ubiquitous resource at hospitals across the globe. Endoscopic Ultrasonography has long been an essential resource for gastrointestinal endoscopists and other medical professionals looking to incorporate EUS into their programs of care. Now fully updated to reflect the latest research and technological development, it promises to continue in the pioneering tradition of EUS training.*