



## ПУЗЫРНО-КИШЕЧНЫЙ СВИЦ КАК ОСЛОЖНЕНИЕ ДИВЕРТИКУЛЯРНОЙ БОЛЕЗНИ

<sup>1,2</sup>И. Г. Федоров, <sup>3</sup>Ю. А. Свириденко, <sup>1</sup>Г. А. Седова, <sup>1,2</sup>И. В. Сажин,  
<sup>1</sup>Н. В. Петренко, <sup>1</sup>Р. А. Иващенко, <sup>2</sup>Л. Ю. Ильченко, <sup>2</sup>И. Г. Никитин

<sup>1</sup>Государственное бюджетное учреждение здравоохранения «Городская клиническая больница имени В. М. Буянова» Департамента здравоохранения города Москвы, Москва, Российская Федерация

<sup>2</sup>Федеральное государственное автономное образовательное учреждение высшего образования «Российский национальный исследовательский медицинский университет имени Н. И. Пирогова» Минздрава России, Москва, Российская Федерация

<sup>3</sup>Федеральное государственное бюджетное учреждение «Государственный научный центр Российской Федерации – Федеральный медицинский биофизический центр имени А. И. Бурназяна», Москва, Российская Федерация

*Дивертикулит является самой распространенной причиной формирования пузырно-кишечных свищей. Представлен случай пузырно-кишечного свища у пациента, страдающего дивертикулярной болезнью, осложненной дивертикулитом. Комплекс консервативных мер был направлен на репарацию дефекта стенки мочевого пузыря, стабилизацию общего состояния пациента, коррекцию сопутствующей патологии, снижение воспаления с целью уменьшения послеоперационных осложнений. Во время операции обнаружили рубцово-спаечный процесс после ранее сформированного инфильтрата с последующим абсцедированием. Проведено дренирование абсцесса. В исходе операции сформирована концевая сигмостома с перспективой реконструктивной колопластики.*

**Ключевые слова:** дивертикулярная болезнь, дивертикулит, пузырно-кишечный свищ

## VESICORECTAL FISTULA AS A COMPLICATION OF DIVERTICULAR DISEASE

<sup>1,2</sup>I. G. Fedorov, <sup>3</sup>J. A. Sviridenko, <sup>1</sup>G. A. Sedova, <sup>1,2</sup>I. V. Sazhin, <sup>1</sup>N. V. Petrenko,  
<sup>1</sup>R. A. Ivashchenko, <sup>2</sup>L. Yu. Ilchenko, <sup>2</sup>I. G. Nikitin

<sup>1</sup>Buyanov City Clinical Hospital of the Moscow Department of Health, Moscow, Russian Federation

<sup>2</sup>Pirogov Russian National Research Medical University, Moscow, Russian Federation  
Federal Medical Biophysical Center named after A.I. Burnazyan, Federal Medical and Biological Agency of Russia, Moscow, Russian Federation

*Diverticulitis is the most common cause of vesicorectal fistulas. This article presents a case of vesicorectal fistula in a patient with diverticular disease complicated by diverticulitis. Long-term conservative treatment was provided to repair the bladder wall defect, stabilize the patient's overall condition, manage concomitant pathologies, as well as to reduce inflammation with the purpose of minimizing postoperative complications. During the operation, the cicatricial adhesive process following a previously formed infiltrate with subsequent abscess formation was detected. The abscess was drained. As a result of the operation, an end sigmoid colostomy was formed, with a view of reconstructive coloplasty.*

**Keywords:** diverticular disease, diverticulitis, vesicointestinal fistula

### Автор, ответственный за переписку

Федоров Илья Германович, канд. мед. наук, доц.,  
Российский национальный исследовательский медицинский университет им. Н. И. Пирогова; ГБУЗ «ГКБ им. В. М. Буянова» ДЗМ, e-mail: fig-med@yandex.ru

### Corresponding author:

Fedorov Ilya G., PhD (Medicine), Associate Professor, Pirogov Russian National Research Medical University; Buyanov City Clinical Hospital of the Moscow Department of Health, e-mail: fig-med@yandex.ru

**Для цитирования:** Пузырно-кишечный свищ как осложнение дивертикулярной болезни / И. Г. Федоров, Ю. А. Свириденко, Г. А. Седова, И. В. Сажин, Н. В. Петренко, Р. А. Иващенко, Л. Ю. Ильченко, И. Г. Никитин // Гепатология и гастроэнтерология. 2026. Т. 10, № 1. С. 81-84. <https://doi.org/10.25298/2616-5546-2026-10-1-81-84>.

**For citation:** Fedorov IG, Sviridenko JA, Sedova GA, Sazhin IV, Petrenko NV, Ivashchenko RA, Ilchenko LYu, Nikitin IG. Vesicorectal fistula as a complications of diverticulum disease. Hepatology and Gastroenterology. 2026;10(1):81-84. <https://doi.org/10.25298/2616-5546-2026-10-1-81-84>.

### Введение

Дивертикулярная болезнь (ДБ) в последние годы является одним из наиболее часто встречающихся заболеваний желудочно-кишечного тракта в развитых странах. Несмотря на совершенствование консервативных методов терапии, частота развития осложненных форм заболевания остается достаточно высокой. В течение последних лет отмечен рост ДБ более чем в 10 раз [1]. Одним из наиболее сложных в диагностическом и тактическом плане осложнений является формирование внутренних свищей, среди которых доминирующее положение занимают пузырно-кишечные.

Пузырно-кишечный свищ представляет собой аномальное сообщение между мочевым пузырем и каким-либо отделом желудочно-кишечного тракта. Этот канал позволяет содержимому кишечника проникать в мочевой пузырь, вызывая специфическую симптоматику: пневматурию, фекалурию и упорные, рецидивирующие инфекции мочевыводящих путей, которые могут приводить к восходящему пиелонефриту и уросепсису.

Дивертикулит сигмовидной кишки служит причиной формирования пузырно-кишечных свищей в 5–33% случаев, опережая по частоте онкологические процессы (15%) и болезнь Крона (16%) [2, 3]. К другим более редким причинам возникновения колоректальных свищей относятся травмы, туберкулез кишечника, распространенный рак шейки матки и осложнения острого аппендицита [4].

Актуальность проблемы обусловлена трудностями ранней диагностики, необходимостью разработки персонализированных алгоритмов предоперационной подготовки и послеоперационного ведения. Улучшение результатов лечения данной категории пациентов требует мультидисциплинарного подхода с участием гастроэнтерологов, колопроктологов, урологов и специалистов по лучевой диагностике.

### Описание клинического случая

Пациент Х., 78 лет, пенсионер, госпитализирован в гастроэнтерологическое отделение в связи с болью режущего характера в нижних отделах живота, не связанной с приемом пищи и актом дефекации.

Во время госпитализации в 2019 г. диагностирована дивертикулярная болезнь сигмовидной кишки с явлениями дивертикулита, с частичным воспалительным стенозированием средней трети сигмовидной кишки. Результат видеокколоноскопии от 04.03.2019: экстраорганный компрессия сигмовидной кишки, осложненная стенозом; дивертикулит сигмовидной кишки; эрозивный ректосигмоидит. Микроскопическое описание фрагментов слизистой толстой кишки: большая часть фрагментов неправильно ориентирована,

на поверхности имеются эрозии, крипты деформированы, просветы крипт неравномерно расширены в эпителии. После консервативного лечения (антибиотики, спазмолитики, пробиотики) наблюдалась стойкая положительная динамика на протяжении 6 лет.

У пациента имеется гипертоническая болезнь 3-й стадии, дислипидемия IIa типа по Фредриксону. В 2021 г. перенес острое нарушение мозгового кровообращения, после которого полностью восстановился.

Ухудшение состояния начал отмечать в течение последних 2 недель.

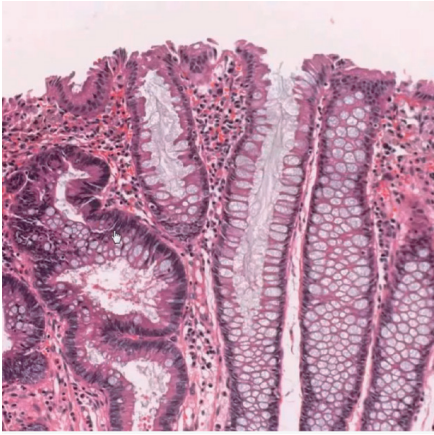
При поступлении: состояние средней тяжести, сознание ясное, пациент правильного телосложения. В легких везикулярное дыхание, частота дыхательных движений – 16 уд/мин. Пульс – 78 уд/мин, ритм правильный. Артериальное давление – 130/80 мм рт. ст. Живот не вздут, мягкий, болезненный в левых отделах, доступен глубокой пальпации. Симптомы раздражения брюшины отрицательные. Перистальтика выслушивается во всех отделах. Мочеиспускание сопровождается неприятными режущими ощущениями в начале, моча имеет неприятный запах. При пальцевом исследовании прямой кишки патологических изменений не выявлено. Стул реже обычного: 1 раз в 2–3 дня.

По данным лабораторного исследования отмечено повышение маркеров воспаления (лейкоцитоз –  $12,38 \times 10^9/\text{л}$ , С-реактивный белок (СРБ) – 64,45 мг/л), тромбоцитоз ( $468 \times 10^9/\text{л}$ ), моча по Нечипоренко: лейкоцитурия (до 250 000 в 1 мл), эритроцитурия (до 10 000 в 1 мл), биохимические показатели – в пределах референтных значений.

31.10.2025 пациенту проведена видеокколоноскопия: эндоскопическая картина дивертикулеза сигмовидной кишки, осложненного дивертикулитом; обнаружено эпителиальное образование ректосигмоидного перехода, морфологическая картина которого соответствовала тубулярно-ворсинчатой аденоме (рис. 1).

На фоне консервативной терапии (метронидазол – 1,5 г/сутки, ципрофлоксацин – 1 г/сутки, левофлоксацин – 500 мг/сутки, вазелиновое масло – 75 мл/сутки перорально; дротаверин – 40 мг в 500 мл натрия хлорида внутривенно капельно) в течение 7 суток отмечалась положительная динамика: регресс болей, снижение уровня маркеров воспаления (лейкоциты –  $10,67 \times 10^9/\text{л}$ , СРБ – 52,25 мг/л).

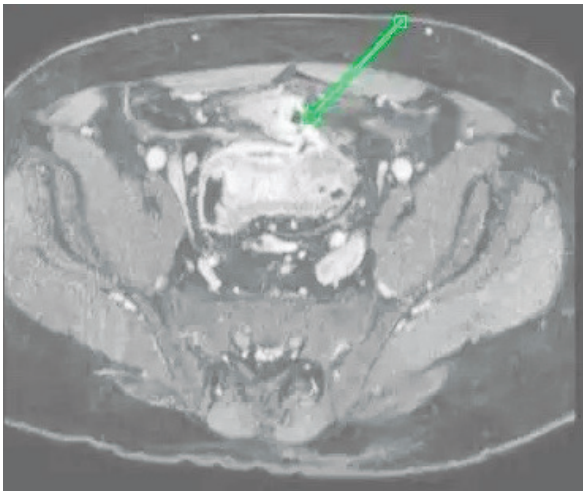
Однако на 8 день пребывания в стационаре пациент отметил нарастание болей в гипогастрии, преимущественно слева, а также резкое жжение и выделение газа при мочеиспускании. Отмечено повышение содержания лейкоцитов ( $12,10 \times 10^9/\text{л}$ ) и СРБ (122,34 мг/л). Клинико-лабораторная картина не исключала развитие осложнения дивертикулита (абсцесс, свищ).



**Рисунок 1** – Тубулярно-ворсинчатая аденома (удлиненные, неправильной формы железы, плотно прилегающие друг к другу)

**Figure 1** – Tubular-villous adenoma (elongated, irregularly shaped glands tightly compressed against each other)

Для исключения острой патологии была выполнена магнитно-резонансная томография (МРТ) органов малого таза с контрастным усилением, по данным которой выявлено инфильтративное новообразование верхнеампулярного отдела прямой кишки и стенки мочевого пузыря с формированием пузырно-кишечного свища (рис. 2, 3).

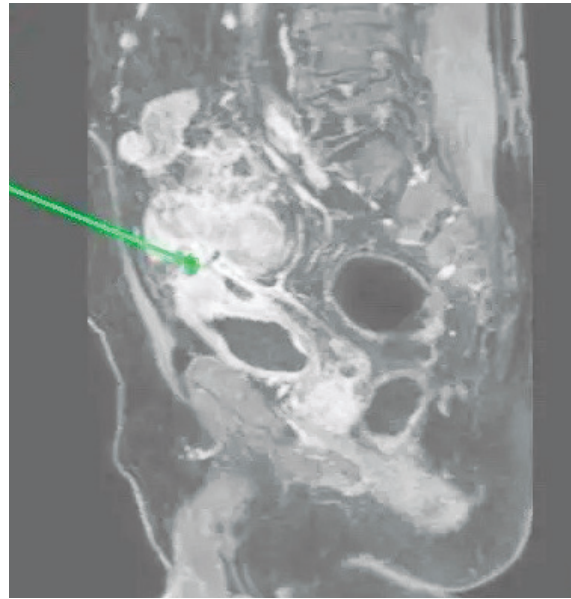


**Рисунок 2** – Ход пузырно-прямокишечного свища в аксиальной плоскости

**Figure 2** – The course of the vesicorectal fistula in the axial plane

Для дальнейшего ведения пациент переведен в хирургическое отделение. Однако решением консилиума операционное вмешательство было отложено в связи с пожилым возрастом пациента, высоким риском послеоперационных осложнений, сопутствующей патологией.

Произведена смена антибактериальной терапии на цефтриаксон – 2 г/сутки внутримышечно и левофлоксацин per os – 500 мг/сутки. Через 7 суток пациент был выписан в удовлетворительном состоянии с положительной клинической (прекратились боли и выделение газа



**Рисунок 3** – Ход пузырно-прямокишечного свища в сагитальной плоскости

**Figure 3** – The course of the vesicorectal fistula in the sagittal plane

при мочеиспускании) и лабораторной динамикой (лейкоциты –  $9,74 \times 10^9/\text{л}$ , СРБ – 9,20 мг/л). Рекомендована повторная госпитализация для оперативного лечения.

Длительное консервативное лечение перед операцией было направлено на снижение рисков послеоперационных осложнений, коррекцию сопутствующей патологии и ускорение заживления после хирургического вмешательства путем снижения воспаления и репарации стенки мочевого пузыря.

При повторной госпитализации в хирургическое отделение через 3 недели пациенту было проведено оперативное лечение. Во время операции визуализирована незначительно удлиненная сигмовидная кишка с признаками перенесенного воспалительного процесса, с множественными дивертикулами и явлениями дивертикулита. В левом латеральном канале и на входе в малый таз отмечались признаки рубцово-спаечного процесса после ранее сформированного инфильтрата с последующим абсцессированием. Визуализировано состояние после дренирования абсцесса, вход в малый таз полностью запаян. В исходе операции была выполнена резекция сигмовидной кишки, а учитывая возраст пациента, длительность операции, выраженный инфильтративно-спаечный процесс на входе в малый таз и технические сложности, принято решение завершить операцию формированием концевой сигмостомы, а в перспективе – реконструктивной колопластики.

Представленный клинический случай иллюстрирует одно из наиболее серьезных осложнений ДБ толстой кишки – формирование пузырно-кишечного свища, клинические проявления которого варьируемы от неспецифических явлений

в виде боли в нижних отделах живота и субфебрильной температуры до пневматурии, фекалурии, инфекций мочевыводящих путей.

Дифференциальный диагноз пузырно-кишечного свища при ДБ является сложной клинической задачей, основанной на необходимости исключить злокачественные новообразования и воспалительные заболевания кишечника, так как от этого зависит хирургическая тактика.

Диагностический алгоритм в данном случае основывался на применении лабораторно-инструментальных методов, в частности МРТ органов малого таза с контрастированием. Это исследование позволило визуализировать наличие воздуха в полости мочевого пузыря, утолщение его стенки в зоне контакта с воспаленным дивертикулумом и собственно свищевой ход. Кро-

ме того, алгоритм включал привлечение специалистов из смежных областей медицины.

### Выводы

Представленный клинический случай подтверждает, что лечение пузырно-кишечного свища дивертикулярного генеза зависит от своевременной диагностики, использования современных методов инструментальной визуализации и определения оптимальной тактики ведения пациента, включая как консервативную, так и оперативную стратегию, в зависимости от стадии заболевания и сопутствующей патологии. Комплекс консервативных мер в представленном клиническом наблюдении позволил создать условия для последующего успешного хирургического вмешательства и минимизировать осложнения.

### References

1. Asociacija koloproktologov Rossii, Rossijskaja Gastrojenterologičeskaja Asociacija. Divertikuljarnaja bolezn. Kliničeskie rekomendacii. Moskva; 2024. 55 p. (Russian).
2. Achkasov SI, Moskalev AI, Zhuchenko AP, Orlova LP, Zarodnjuk IV, Skridlevskij SN, Markova EV, Lihter MS, Trubachjova JuL, Dzhanayev JuA. Svishhi obodochnoj kishki kak oslozhenie divertikuljarnoj boleznii [Colonic fistulas as complication of diverticular disease]. *Koloproktologija*. 2011;4(38):11-20. edn OOEPPJ. (Russian).
3. Melchior S, Cudovic D, Jones J, Thomas C, Gillitzer R, Thüroff J. Diagnosis and surgical management of colovesical fistulas due to sigmoid diverticulitis. *J Urol*. 2009;182(3):978-82. doi: 10.1016/j.juro.2009.05.022.
4. Garcea G, Majid I, Sutton CD, Pattenden CJ, Thomas WM. Diagnosis and management of colovesical fistulae; six-year experience of 90 consecutive cases. *Colorectal Dis*. 2006;8(4):347-52. doi: 10.1111/j.1463-1318.2005.00928.x.

**Конфликт интересов.** Авторы заявляют об отсутствии конфликта интересов.

**Финансирование.** Исследование проведено без спонсорской поддержки.

**Соответствие принципам этики.** Пациент добровольно подписал информированное согласие на публикацию персональной медицинской информации в журнале «Гепатология и гастроэнтерология».

#### Сведения об авторах:

Федоров Илья Германович, канд. мед. наук, доц., Российский национальный исследовательский медицинский университет им. Н. И. Пирогова; ГБУЗ «ГКБ им. В. М. Буянова» ДЗМ, e-mail: fig-med@yandex.ru, ORCID: 0000-0003-1003-539X

Свириденко Юлия Александровна, ФГБУ ГНЦ РФ — ФМБЦ им. А.И. Бурназана ФМБА России, e-mail: swiridenko2016@yandex.ru, ORCID: 0009-0002-6094-7100

Седова Галина Анатольевна, канд. мед. наук, ГБУЗ «ГКБ им. В. М. Буянова» ДЗМ, e-mail: missiriss@mail.ru, ORCID: 0000-0003-2720-8656

Сажин Илья Вячеславович, канд. мед. наук, доц., Российский национальный исследовательский медицинский университет им. Н. И. Пирогова; ГБУЗ «ГКБ им. В. М. Буянова» ДЗМ, e-mail: ilyasazhin@yandex.ru, ORCID: 0000-0002-8073-6717

Ивашенко Роман Александрович, ГБУЗ «ГКБ им. В. М. Буянова» ДЗМ, e-mail: rivash@mail.ru, ORCID: 0000-0003-0451-0000

Петренко Наталья Владимировна, ГБУЗ «ГКБ им. В. М. Буянова» ДЗМ, ORCID: 0000-0001-9283-4237

Ильченко Людмила Юрьевна, д-р мед. наук, проф., Российский национальный исследовательский медицинский университет им. Н. И. Пирогова; e-mail: ilchenko-med@yandex.ru, ORCID: 0000-0001-6029-1864

Никитин Игорь Геннадиевич, д-р мед. наук, проф., Российский национальный исследовательский медицинский университет им. Н. И. Пирогова; e-mail: igor.nikitin.64@mail.ru, ORCID: 0000-0003-1699-0881

**Conflict of interest.** The authors declare no conflict of interest.

**Financing.** The study was performed without external funding.

**Conformity with the principles of ethics.** The patient has voluntarily signed his informed consent for the publication of his personal medical information in the journal of Hepatology and Gastroenterology.

#### Information about authors:

Fedorov Ilya G., PhD (Medicine), Associate Professor, Pirogov Russian National Research Medical University; Buyanov City Clinical Hospital of the Moscow Department of Health, e-mail: fig-med@yandex.ru, ORCID: 0000-0003-1003-539X

Sviridenko Julia A., Federal Medical Biophysical Center named after A.I. Burnazyan, Federal Medical and Biological Agency of Russia, e-mail: swiriden-ko2016@yandex.ru, ORCID: 0009-0002-6094-7100

Sedova Galina A., PhD (Medicine), Buyanov City Clinical Hospital of the Moscow Department of Health, e-mail: missiriss@mail.ru, ORCID: 0000-0003-2720-8656

Sazhin Ilya V., PhD (Medicine), Associate Professor, Pirogov Russian National Research Medical University; Buyanov City Clinical Hospital of the Moscow Department of Health, e-mail: ilyasazhin@yandex.ru, ORCID: 0000-0002-8073-6717

Ivashchenko Roman A., Buyanov City Clinical Hospital of the Moscow Department of Health, e-mail: rivash@mail.ru, ORCID: 0000-0003-0451-0000

Petrenko Natalia V., Buyanov City Clinical Hospital of the Moscow Department of Health, e-mail: not specified, ORCID: 0000-0001-9283-4237

Ilchenko Lyudmila Yu., MD (Medicine), Professor, Pirogov Russian National Research Medical University; e-mail: ilchenko-med@yandex.ru, ORCID: 0000-0001-6029-1864

Nikitin Igor G., MD (Medicine), Professor, Pirogov Russian National Research Medical University; e-mail: igor.nikitin.64@mail.ru, ORCID: 0000-0003-1699-0881

Поступила: 10.04.2026

Принята к печати: 14.05.2026

Received: 10.04.2026

Accepted: 14.05.2026